AVALIAÇÃO HISTOPATOLÓGICA E BIOQUÍMICA DO FÍGADO DE *POECILIA RETICULATA* EXPOSTOS AO ANTIBIÓTICO AZITROMICINA

HISTOPATHOLOGICAL AND BIOCHEMICAL EVALUATION OF THE LIVER OF *POECILIA RETICULATA* EXPOSED TO THE ANTIBIOTIC AZITHROMYCIN

Luana Pacheco De Oliveira[1], Renata De Britto Mari[1], Gabriela Pustiglione Marinsek[2],

[1]Unesp - Instituto de Biociências, Campus Litoral Paulista (IB-CLP), [2]Universidade Santa Cecília (UNISANTA). luana.pacheco@unesp.br

RESUMO – A descarga de xenobióticos nos ecossistemas causa efeitos adversos nos organismos aquáticos, e os contaminantes emergentes, como os antibióticos, são preocupantes devido à falta de regulamentação. No ambiente aquático, esses poluentes podem danificar tecidos, órgãos e sistemas de organismos não alvo. Neste sentido, este estudo avaliou o impacto de concentrações ambientalmente relevantes de azitromicina, um antibiótico de uso comum, em peixes da espécie Poecilia reticulata. Foram analisados índices somáticos e amostras de fígado para detectar alterações histopatológicas e bioquímicas. A azitromicina causou efeitos significativos, como aumento do índice hepatossomático, alterações nas respostas redox e dano tecidual no fígado, evidenciando sua influência na homeostase do organismo.

Palavras-chave: contaminantes emergentes; antibióticos; peixes; fígado; histopatología; biomarcadores bioquímicos.

ABSTRACT – The discharge of xenobiotics into ecosystems causes adverse effects on aquatic organisms, and emerging contaminants such as antibiotics are of concern due to their lack of regulation. In aquatic environments, these pollutants can damage tissues, organs and systems. This study evaluated the impact of environmental concentrations of azithromycin, a common antibiotic, on fish of the species Poecilia reticulata. Somatic indices and liver samples were analyzed to detect histopathological and biochemical changes. Azithromycin caused significant effects, such as an increase in the hepatosomatic index, changes in redox responses and tissue damage in the liver, demonstrating its influence on homeostasis.

Keywords: emerging contaminants; antibiotic; fish; liver; histopathology; biochemical biomarkers.

Tipo do trabalho: (x) Iniciação científica ( ) Iniciação tecnológica ( ) Extensão

1 INTRODUÇÃO

Os antibióticos são substâncias desenvolvidas a fim de eliminar ou impedir infecções bacterianas. O refinamento desta classe de medicamentos trouxe inegáveis benefícios à saúde humana, porém seu consumo generalizado para o tratamento de enfermidades humanas e para produção pecuária pode ocasionar efeitos nocivos ao meio ambiente. O elevado consumo de azitromicina (AZM), um antibiótico de uso comum, tem relação com sua alta eficácia em enfermidades bacterianas e infecções de via respiratória, pneumonia e infecções no tecido como otite e faringite (ASHP, 2024). Assim como outros macrolídeos, a AZM é um composto natural caracterizado por um anel de lactona macrocíclica, com propriedades bacteriostáticas de amplo espectro (Bakheit *et al.*, 2014). Sua principal ação está associada à sua ligação com a subunidade ribossomal 50S, impedindo a translocação peptídica e inibindo a síntese proteica (Firth e Prathapan, 2020).

A partir de sua ingestão, existem duas vias de metabolização distintas, as quais envolvem a oxidação, redução, hidrólise e alquilação do composto, seguida da formação de metabólitos mais polares e hidrofílicos, o que faz estes compostos serem excretados pela urina ou fezes (Cunningham *et al.*, 2006; Heberer, 2002; Jones *et al*., 2008). A eliminação do antibiótico ocorre por meio do sistema de saneamento, onde não ocorre a remoção do composto no processo de tratamento, ou pelo descarte indevido de medicamentos. A solubilidade do composto na água o torna facilmente absorvido por organismo aquáticos, resultando em uma contaminação dos corpos d'água, desencadeando em uma série de problemas à saúde de animais e seres humanos. Diferentes concentrações de azitromicina podem ser encontradas em ambientes aquáticos, variando de 62 ng/L a 327 ng/L (Li *et al*., 2022), com concentrações excepcionalmente altas relatadas em países como Estados Unidos e em Portugal (Fernandes *et al.*, 2020; Jones-Lepp *et al*., 2012; Massey *et al*., 2010). Já foram registradas altas concentrações de AZM em rios urbanos brasileiros, atingindo aproximadamente 4 µg/L (Böger *et al.,* 2021).

A partir da exposição de organismos aquáticos à contaminantes disponíveis no ecossistema, diversos danos aos organismos não alvo podem ser observados. Devido à sua função, o fígado é um órgão ideal a ser utilizado como biomarcador devido a sua participação ativa na primeira etapa de metabolização da absorção e desintoxicação de

substâncias. Neste sentido, este estudo teve como objetivo avaliar as respostas histopatológicas e bioquímicas do fígado da espécie *Poecilia Reticulata* expostos a azitromicina por 15 dias. Ao investigar as alterações geradas pela exposição, buscamos entender como a azitromicina pode afetar a saúde e a funcionalidade do organismo, diante do descarte constante do composto no ambiente aquático.

2 MATERIAIS E MÉTODOS

Neste estudo foram utilizados peixes adultos da espécie *Poecilia reticulata.* Os animais foram aclimatados às condições de laboratório em um tanque contendo 250L de água e, após a aclimatação foram distribuídos em aquários contendo 10 L de água, aeração constante e os parâmetros físico-químicos constantemente monitorados (pH, temperatura e OD) e a alimentação foi fornecida uma vez ao dia. Os organismos foram distribuídos em 4 grupos distintos, sendo: grupo um controle (C0) exposto apenas a água e três grupos com diferentes concentrações de AZM (2, 4 e 16 μg/L). Após 15 dias de exposição, os peixes foram eutanasiados usando solução de benzocaína 0,5 ppm, e todos os indivíduos foram medidos e dissecados e o fígado foi coletado. Para a análise bioquímica, o fígado foi homogeneizado a 4% p/v em tampão de lise (50 mM Tris, 1 mM EDTA, 1 mM DTT, 50 mM sacarose, 150 mM KCI, 1 mM PMSF, pH 7,6) e as amostras resultantes foram centrifugadas a 12.000 g por 20 min a 4 °C. Alíquotas do sobrenadante foram separadas para análises da atividade enzimática de GST e GPx e quantificação total de GSH.

Para análise histológica, as amostras foram fixadas em formaldeído a 10%, diluído em solução aquosa, e, em seguida, as amostras foram destinadas à rotina histológica padrão. Foram confeccionadas lâminas contendo 3 cortes semi-seriados de 5 μm de espessura, as quais foram coradas pela técnica de hematoxilina-eosina. A análise morfológica e histopatológica realizada seguiu o padrão proposto por Bernet *et al*. (1999), onde as lesões foram definidas com valor de importância pré-estabelecido (w) a partir da gravidade da lesão, indo de menos grave a gravidade maior, que sugere a perda do órgão. As anomalias encontradas nos órgãos foram classificadas de acordo com uma pontuação (a) onde o valor também depende da lesão, onde 0 representa nenhuma ocorrência e 6 resulta em uma ocorrência severa. Com isso, o fator de importância (w) foi multiplicado pelo score (a), e assim obtivemos o índice histopatológico.

3 RESULTADOS E DISCUSSÃO

I) Biomarcadores somáticos:

Não foi possível observar diferença estatística entre os grupos referente ao fator de condição, apesar da diminuição deste biomarcador nos grupos expostos. A exposição dos organismos resultou num aumento notável no índice hepatossomático (HSI). O aumento é evidente em grupos expostos à concentração mais alta do antibiótico (16 µg/L) (Figura 1). O aumento no índice de HSI pode estar associado a alterações no metabolismo além do aumento na atividade hepática, visível em algumas amostras, como inflamação e acúmulo de gordura.

II) Biomarcadores bioquímicos

A exposição à azitromicina induziu alterações nas respostas redox, onde foi observado aumento na atividade da GPx e na quantidade de glutationa reduzida (GSH) no grupo exposto à concentração mais alta de AZM (16 µg/L). Não foram observadas alterações na atividade enzimática de GST. A metabolização da azitromicina ocorre por meio de biotransformação, que gera radicais livres, dentre eles o peróxido de hidrogênio (H2O2). A enzima GPx age especificamente no controle do peróxido de hidrogênio, pela quebra deste radical livre da cadeia transportadora; entretanto, esta enzima precisa da doação de elétrons da molécula GSH para cumprir sua função. Com isso, o aumento da atividade destas enzimas indica alta atividade metabólica do fígado, na tentativa de oxidar o antibiótico e desintoxicar o organismo.

III) Biomarcadores Histopatológicos

Em relação a análise histopatológica, a exposição do antibiótico resultou na alteração da arquitetura do órgão. No fígado, concentrações menores de exposição não afetaram grandemente o índice histopatológico (Figura 3). As patologias mais severas e consideradas irreversíveis, como manchas necróticas, hemorragia intensa, degeneração hepatocelular, inclusões fibrilares e esteatose, foram predominantes em grupos expostos a altas concentrações do antibiótico.

Estas patologias severas causam danos irreversíveis ao tecido, prejudicando a função hepática uma vez que patologias como necrose, degeneração hepatocelular e inclusões fibrilares reduzem a função hepática como a síntese de proteínas como albumina e fatores de coagulação. Com isso, o fígado não consegue cumprir sua função

de metabolismo e desintoxicação, causando um possível acúmulo de toxinas no organismo (Figura 4).

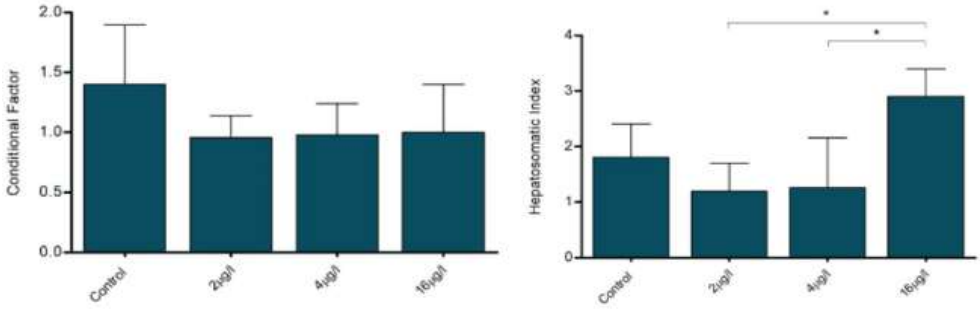

Figura 1: Biomarcadores somáticos (fator condicional e índice hepatossomático) de peixes *Poecilia reticulata* expostos ao antibiótico azitromicina a 0µg/L, 2µg/L, 4µg/L e 16µg/L por 15 dias.

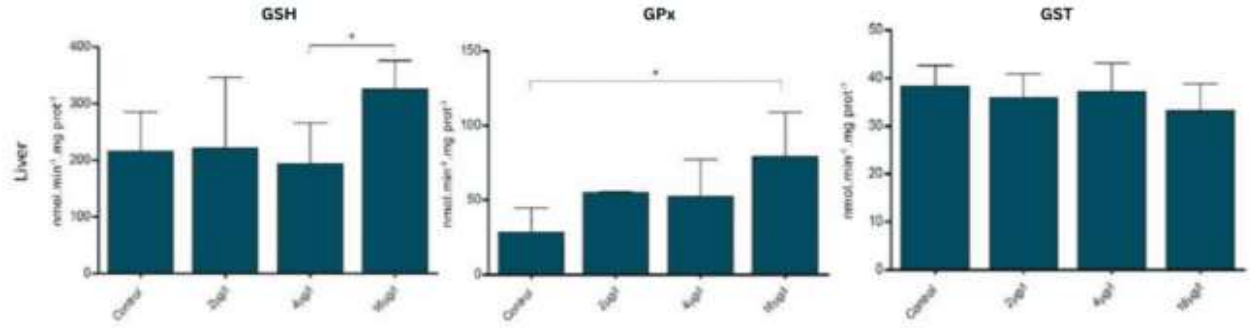

Figura 2: Biomarcadores bioquímicos (GSH, GPx e GST) do fígado de peixes *Poecilia reticulata* expostos ao antibiótico azitromicina a 0µg/L, 2µg/L, 4µg/ L e 16µg/ L por 15 dias.

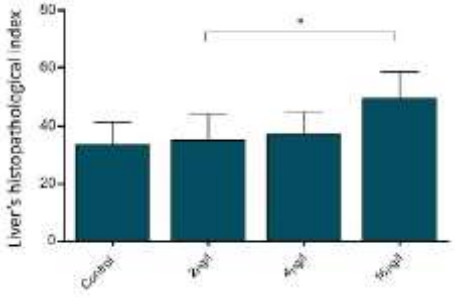

Figura 3: Índice histopatológico de brânquias e fígado (HPI) de peixes *Poecilia reticulata* expostos ao antibiótico azitromicina a 0µg/ L, 2µg/ L, 4µg/ L e 16µg/ L por 15 dias.

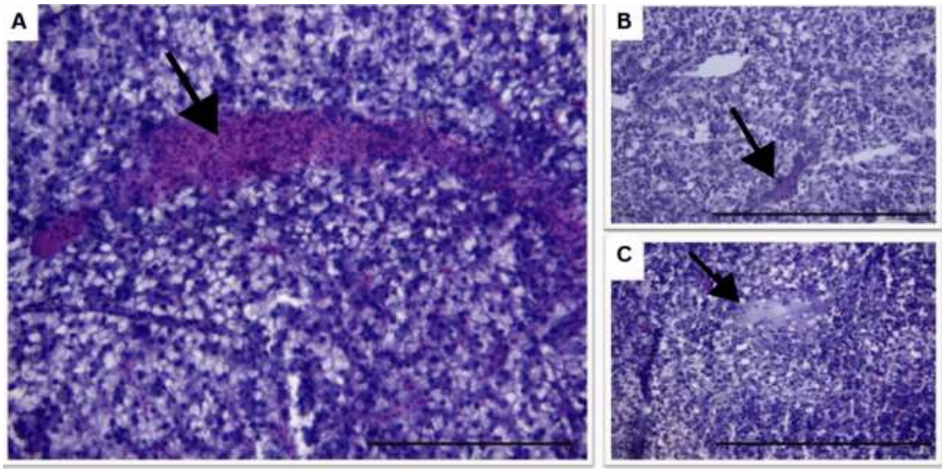

Figura 4: Fotomicrografia de fígado de peixes *Poecilia reticulata*, expostos ao antibiótico azitromicina 0µg/ L, 2µg/ L, 4µg/ L e 16µg/ L por 15 dias. A) Ponto hemorrágico (seta) e também esteatose do grupo exposto; B) inclusão fibrilar (seta) e C) mancha necrótica. Coloração: Hematoxilina-eosina, barra = 100µm

4 CONCLUSÃO

Com base nos resultados bioquímicos, podemos indicar que houve aumento na atividade enzimática da GPx e nos níveis de GSH, em organismos expostos à concentração mais alta (16 µg/ L). O aumento de GSH e da atividade da GPx pode indicar uma adaptação ao estresse oxidativo gerado pela exposição no fígado, uma vez que esta enzima atua diretamente na defesa do organismo (Vairetti et al., 2021). O elevado nível de GSH pode estar ligada ao consumo deste tripeptídeo pela enzima GPx, que utiliza a GSH como auxílio para neutralizar o peróxido de H2O2. A metabolização da azitromicina resulta na formação de espécies reativas de oxigênio, como peróxido de hidrogênio, que será quebrado pelas enzimas. Com o aumento da exposição ao organismo, o fígado, ao tentar metabolizar o composto, acaba passando por alta atividade enzimática (Parnham et al., 2014). O constante estresse metabólico, ocasionado pela presença do antibiótico, pode desencadear aumento na atividade metabólica hepática do fígado.

Os resultados da análise histopatológica indicam que as patologias como necrose e inclusões fibrilares, que são apontadas como graves, observadas na maior concentração, causam um dano profundo ao órgão e podem causar a redução na síntese de proteínas importantes como albumina e fatores de coagulação, assim como o acúmulo de toxinas no organismo devido a insuficiência que o órgão passa pelas patologias (Krishna, 2017). Neste sentido, torna-se de elevada importância a compreensão da ação desta substância

nos organismos, diante dos danos observados pela constante exposição de azitromicina no ambiente aquático.

5 REFERÊNCIAS

1. Abdel-Haq, R. 2022. Gut Microbiome Modulates Microglia Physiology in Homeostatic and Disease States (Doctoral dissertation, California Institute of Technology).
2. Gustafsson, J. K., Johansson, M. E. 2022. The role of goblet cells and mucus in intestinal homeostasis. Nature reviews Gastroenterology & hepatology, 19(12), 785-803.
3. Harrower, J., McNaughtan, M., Hunter, C., Hough, R., Zhang, Z., Helwig, K. 2021. Chemical fate and partitioning behavior of antibiotics in the aquatic environment—a review. Environmental toxicology and chemistry, 40(12), 3275-3298.
4. Jin, Y., Wu, S., Zeng, Z., & Fu, Z. (2017). Effects of environmental pollutants on gut microbiota. Environmental Pollution, 222, 1-9