Azoospermia Obstrutiva e Não Obstrutiva: Uma Revisão das Diferenças Clínicas e Diagnósticas

Obstructive and Nonobstructive Azoospermia: A Review of Clinical and Diagnostic Differences

Diogo Correa Dias, Kamilly Almeida Gripp, Carolina Rodrigues Lincoln de Carvalho

Universidade Santa Cecília, Faculdade de Biomedicina, Curso de Biomedicina

E-mail para contato: digocdias@live.com

RESUMO – A azoospermia é uma das principais causas de infertilidade masculina, caracterizada pela ausência completa de espermatozoides no ejaculado. Pode ser classificada em dois tipos: obstrutiva, quando há preservação da espermatogênese, mas ocorre bloqueio no trato reprodutivo; e não obstrutiva, quando há falhas na produção espermática, geralmente decorrentes de fatores genéticos, endócrinos ou tóxicos. A azoospermia obstrutiva representa cerca de 40% dos casos e está associada a condições como ausência congênita bilateral dos ductos deferentes, vasectomia e infecções, enquanto a não obstrutiva corresponde a 60%, relacionada principalmente a microdeleções do cromossomo Y, síndrome de Klinefelter e exposição a agentes nocivos. O diagnóstico diferencial entre ambas é essencial para definição terapêutica, que pode incluir procedimentos cirúrgicos, como PESA, MESA, TESA, TESE e micro-TESE, bem como o uso de técnicas de reprodução assistida, especialmente a injeção intracitoplasmática de espermatozoides (ICSI). Este trabalho apresenta uma revisão literária sobre as diferenças clínicas, etiológicas e terapêuticas entre os dois tipos de azoospermia, destacando a importância do aconselhamento genético e das estratégias de recuperação espermática na abordagem da infertilidade masculina.

Palavras-chave: Azoospermia, Infertilidade masculina, Reprodução assistida, Micro-TESE, ICSI.

ABSTRACT – Azoospermia is one of the main causes of male infertility, characterized by the complete absence of spermatozoa in the ejaculate. It can be classified into two types: obstructive, when spermatogenesis is preserved but a blockage occurs in the reproductive tract; and non-obstructive, when sperm production fails, usually due to genetic, endocrine, or toxic factors. Obstructive

azoospermia accounts for about 40% of cases and is associated with conditions such as congenital bilateral absence of the vas deferens, vasectomy, and infections, while non-obstructive azoospermia corresponds to 60%, mainly related to Y-chromosome microdeletions, Klinefelter syndrome, and exposure to harmful agents. The differential diagnosis between both conditions is essential for therapeutic planning, which may include surgical procedures such as PESA, MESA, TESA, TESE, and micro-TESE, as well as assisted reproduction techniques, particularly intracytoplasmic sperm injection (ICSI). This study presents a literature review on the clinical, etiological, and therapeutic differences between the two types of azoospermia, highlighting the importance of genetic counseling and sperm retrieval strategies in the management of male infertility.

Keywords: Azoospermia, Male infertility, Assisted reproduction, Micro-TESE, ICSI.

1 INTRODUÇÃO

A azoospermia é uma condição de infertilidade masculina grave, caracterizada pela ausência completa de espermatozoides no sêmen ejaculado. Estima-se que afete cerca de 1% da população masculina geral e que esteja presente em aproximadamente 10% a 15% dos homens com infertilidade.

Embora frequentemente seja assintomática, a azoospermia pode estar associada a alguns sinais e manifestações clínicas, tais como:

- Secreções penianas anormais;
- Redução do volume testicular;
- Alterações na função sexual (ejaculação em menor volume ou diminuição da libido);
- Dor ou desconforto escrotal;
- Inchaço testicular;
- Redução da quantidade de pelos corporais.

A azoospermia pode ser classificada em dois tipos principais: obstrutiva e não obstrutiva.

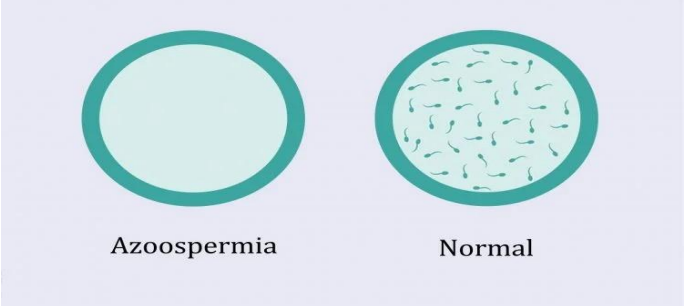

Figura 1: comparação esquemática entre amostra seminal normal e azoospérmica, evidenciando a ausência de espermatozóides. Dr. Tiago Mierzwa Instituto de Andrologia Curitiba

2 MATERIAIS E MÉTODOS

Foi realizada uma revisão de literatura narrativa com abordagem comparativa, utilizando artigos publicados entre 2014 e 2025 em bases como PubMed, além de diretrizes da AUA/ASRM e materiais de especialistas em reprodução humana. Foram selecionados estudos que abordavam causas, diagnóstico e condutas terapêuticas da azoospermia obstrutiva e não obstrutiva, a fim de sintetizar e comparar os principais achados clínicos e diagnósticos.

3 RESULTADOS E DISCUSSÃO

A azoospermia obstrutiva (AO) ocorre quando a espermatogênese está preservada, mas existe uma obstrução ao longo do trato reprodutivo, impedindo o transporte dos espermatozoides. Essa obstrução pode estar localizada nos epidídimos, ductos deferentes ou ductos ejaculatórios. As principais causas incluem:

- Obstruções adquiridas;
- Vasectomia;
- Infecções;
- Complicações cirúrgicas;
- Anomalias congênitas, como a ausência bilateral congênita dos ductos deferentes (CBAVD), frequentemente associada a mutações no gene CFTR.

Do ponto de vista clínico, as concentrações séricas de FSH geralmente permanecem dentro da normalidade, enquanto o volume ejaculado tende a estar aumentado. Na análise seminal, o volume e o pH costumam estar dentro dos valores de referência, exceto nos casos de obstrução dos ductos ejaculatórios ou CBAVD, em que se observa baixo volume seminal e pH ácido.

A azoospermia não obstrutiva (ANO) resulta em falhas na produção de espermatozoides (espermatogênese) ou de disfunções hormonais que comprometem o processo espermatogênico. Entre as principais causas estão: Síndrome de Klinefelter; Microdeleções do

cromossomo Y (regiões AZFa, AZFb e AZFc); Criptorquidia; Lesões testiculares graves; Torção testicular; Exposição a agentes tóxicos, como quimioterapia e radioterapia.

Comparação prática AO / ANO

Característica	**AO**	**ANO**
Causa Principal	Obstrução (Vasectomia, CBAVD, infecção)	Falha na espermatogênese (genética, tóxica, endócrina)
Volume testicular	Normal	Reduzido
FSH/LH	Normal	Elevados na maioria
Epidídimo/deferentes	Epidídimo cheio, deferentes palpáveis	Sem dilatação; testículos atróficos
Sêmen	Normal (exceto CBAVD/ODE: volume baixo, pH ácido)	Variável, geralmente sem alteração específica
Genética	Mutação no CFTR (CBAVD)	Cariótipo alterado, microdeleções do Y
Tratamento	Cirurgia reconstrutiva, TURED ou captação + ICSI	micro-TESE + ICSI
Aconselhamento	Fundamental em CBAVD (CFTR)	Fundamental para alterações genéticas (Y, cariótipo)

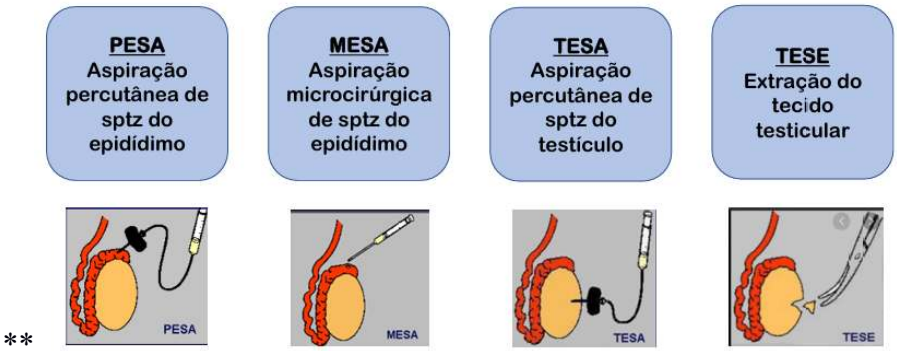

**

Figura 2: Procedimentos cirugicos para obtenção de espermatozóides. Thais Serzedello. Mestre em Reprodução Humana.

Procedimentos cirúrgicos são uma forma de recuperação desses espermatozoides que não saem no ejaculado. Sendo divididos em quatro principais.

Aspiração percutânea de espermatozoides moveis (sptz) do epidídimo (PESA): Um procedimento de reprodução assistida no qual os espermatozoides são coletados diretamente do epidídimo que é o órgão responsável pelo amadurecimento dessas células, sendo depois cultivado em meio de cultura líquido.

Aspiração microcirúrgica de sptz do epidídimo (MESA): É realizado uma microcirurgia no epidídimo que permite a recuperação espermática por meio de aspiração, por ser um procedimento microcirúrgico aberto permite a melhor seleção de túbulos para a aspiração, sendo depois cultivado em meio de cultura líquido

Aspiração percutânea de sptz do testículo (TESA): Procedimento para coletar espermatozoides diretamente do testículo, sendo preferível em casos em que há uma obstrução para o epidídimo ou insuficiência na produção. Temos então fragmentos de tecido testicular são colocados em microtubos com meio apropriado para processamento para depois macerar, liberar e isolar os espermatozoides.

Extração do tecido testicular (TESE): Procedimento microcirúrgico para recuperação espermática onde por meio de biopsia retira fragmentos de tecido testicular para a análise se há espermatozoides. Também existe a Micro-TESE onde a principal diferença é o auxílio de um microscópio na intenção de encontrar o tubos seminíferos com maior quantidade de espermatozoides ao invés de ir a olho nu.

4 CONCLUSÃO

A azoospermia representa uma condição de grande impacto na infertilidade masculina, exigindo uma abordagem diagnóstica precisa para diferenciação entre suas formas obstrutiva e não obstrutiva. A distinção entre esses dois tipos é fundamental, pois direciona condutas terapêuticas distintas, que vão desde procedimentos cirúrgicos de reconstrução ou coleta espermática até o emprego de técnicas avançadas de reprodução assistida, como a ICSI.

Enquanto a azoospermia obstrutiva apresenta prognóstico mais favorável devido à manutenção da espermatogênese, a forma não obstrutiva configura maior desafio clínico, demandando estratégias como a micro-TESE para recuperação de gametas viáveis. Além disso, a identificação de fatores genéticos, hormonais e ambientais envolvidos na etiologia da condição reforça a importância do aconselhamento genético e da personalização do tratamento.

Portanto, compreender as diferenças etiológicas, clínicas e terapêuticas entre a azoospermia obstrutiva e a não obstrutiva é essencial não apenas para ampliar o conhecimento científico, mas também para oferecer alternativas eficazes aos casais inférteis, contribuindo significativamente para a realização do desejo reprodutivo e para avanços na medicina reprodutiva.

5 REFERÊNCIAS

SERZEDELLO, Thaís. Fisiologia do aparelho reprodutor masculino & coleta alternativa de sêmen. Curso de Andrologia teórico-prático – 3ª edição. Embriológica, [s.d.].

Krausz C, Riera-Escamilla A. Genetics of Azoospermia. 2021

Wosnitzer M, Goldstein M, Hardy MP. Review of Azoospermia. Spermatogenesis. 2014 Mar 31;4:e28218. doi: 10.4161/spmg.28218. PMID: 25105055; PMCID: PMC4124057.

Hubbard L, Rambhatla A, Colpi GM. Differentiation between nonobstructive azoospermia and obstructive azoospermia: then and now. Asian J Androl. 2025 May 1;27(3):298-306. doi: 10.4103/aja202475. Epub 2024 Sep 13. PMID: 39268812; PMCID: PMC12112924.

Liu J, Wang Z, Li M, Zhou M, Zhan W. Differential Diagnostic Value of Obstructive and Nonobstructive Azoospermia by Scrotal Ultrasound. Ultrasound Q. 2017 Dec;33(4):272-275. doi: 10.1097/RUQ.0000000000000299. PMID: 28514260.

Talreja D, Gupta C, Pai H, Palshetkar N, Shah R. Comparative Analysis of Surgically Retrieved Sperms in Cases of Obstructive and Nonobstructive Azoospermia Treated for Infertility. J Hum Reprod Sci. 2020 Jul-Sep;13(3):201-208. doi: 10.4103/jhrs.JHRS_41_19. Epub 2020 Oct 27. PMID: 33311906; PMCID: PMC7727882.

CLÍNICA PAIH. Azoospermia obstrutiva e não obstrutiva. PAIH Medicina Reprodutiva, 23 fev. 2017. Disponível em: <https://paih.com.br/azoospermia-obstrutiva-e-nao-obstrutiva/>. Acesso em: 20 ago. 2025.

AUA/ASRM. Diagnosis and Treatment of lnfertility in Men . Diretriz 2024.

WHO Laboratory manual for the examination and processing of human semen, 62 edição, 2021.