HIPERTROFIA DE ADENOIDE E SEUS IMPACTOS NA RESPIRAÇÃO E OCLUSÃO: RELATO DE CASO

ADENOID HYPERTROPHY AND IMPACTS ON MOUTH BREATHING AND OCCLUSION: CASE REPORT

Gabriela Vecchia Silva, Giovana Jael dos Santos Cavalcanti, Juliane de Lima Teixeira, Sabrina Ferreira de Araújo, Bruna Maluza Florez

Universidade Santa Cecília, Faculdade de Odontologia
E-mail para contato: gabivecchia0208@gmail.com, giovanajael@hotmail.com, julianelimatex@gmail.com, sabrina_gilbert@outlook.com

RESUMO - *Este trabalho avalia as implicações clínicas da hipertrofia de adenoide na respiração e oclusão, além dos métodos terapêuticos disponíveis. A revisão de literatura e relato de caso incluíram 20 artigos selecionados das bases PUBMED, LILACS e SCIELO. Os resultados indicam que a hipertrofia de adenoide está associada à respiração bucal e alterações oclusais, como mordida aberta e retrognatismo. A adenoidectomia mostrou-se eficaz na melhora respiratória e prevenção de má oclusões. O diagnóstico precoce e o tratamento multidisciplinar são fundamentais.*

Palavras-chave: hipertrofia de adenoide; respiração bucal; má oclusão; ortodontia e desenvolvimento maxilofacial.

ABSTRACT - *This study evaluates the clinical implications of adenoid hypertrophy on breathing and occlusion, as well as the available therapeutic methods. The literature review and case report included 20 articles selected from the PUBMED, LILACS and SCIELO databases. The results indicate that adenoid hypertrophy is associated with mouth breathing and occlusal changes, such as open bite and retrognathia. Adenoidectomy has been shown to be effective in improving breathing and preventing malocclusions. Early diagnosis and multidisciplinary treatment are fundamental.*

Keywords: adenoid hypertrophy; mouth breathing; malocclusion; orthodontics and maxillofacial development.

1 INTRODUÇÃO

As tonsilas faríngeas, também conhecidas como adenoides, são massas de tecido linfóide localizadas na nasofaringe. Constituem um dos componentes do Anel de Waldeyer, desempenhando um papel essencial na defesa imunológica durante os primeiros anos de vida e

representam o primeiro portal de defesa do trato respiratório, o local mais precoce de exposição a diversos antígenos exógenos, por inalação ou ingestão. (Arambula; Brown; Neff, 2021).

As adenoides estão presentes em todas as crianças desde o nascimento e aumentam gradualmente de tamanho à medida que envelhecemos, atingindo suas dimensões máximas por volta dos 6 a 7 anos de idade. A Hipertrofia de Adenoide (HA) caracteriza-se pelo aumento do tamanho das tonsilas faríngeas, que pode ser classificada de duas maneiras: fisiológica (sendo reversível quando o agente etiológico deixa de agir) ou patológica, caso em que a condição permanece constante. (Niedzielski *et al*., 2021).

A HA pode ser causada por processos inflamatórios ou infecciosos. Embora a etiologia exata ainda não seja completamente esclarecida, sabe-se que fatores como regulação imunológica anormal, tabagismo passivo, doenças alérgicas, infecções do trato respiratório superior e refluxo faríngeo estão relacionadas ao seu desenvolvimento. O aumento do volume da adenoide pode levar a uma variedade de alterações locais e sistêmicas. (Ma; Xie; Wu, 2024).

A respiração nasal é o padrão fisiológico normal, garantindo filtração, umidificação e aquecimento do ar, além de contribuir para equilíbrio das funções orofaciais (deglutição, mastigação, postura da língua) e desenvolvimento maxilofacial harmônico. Quando o fluxo de ar pela boca excede 25%-30%, a criança é considerada respiradora bucal; se todo o fluxo ocorrer pela cavidade oral, trata-se de respiração bucal grave. (Ma; Xie; Wu, 2024).

As vias aéreas superiores são formadas por cavidade nasal, nasofaringe, orofaringe e laringofaringe, e a obstrução pode ser obstrutiva (hipertrofia de adenoides e amígdalas, desvio de septo, corpo estranho) ou não obstrutiva (flacidez ou hábito adquirido). Adenoides e amígdalas hipertróficas reduzem a área da faringe, levando à dependência da respiração bucal. (Lima *et al*., 2021).

Esse padrão altera o sistema orofacial: língua baixa favorece palato ogival, arco maxilar estreito, desequilíbrio muscular, lábio superior curto, hipotonia do inferior e incompetência labial. Ocorre também fácies adenoideana, com face alongada, olheiras, narinas pequenas, mordida aberta e retrognatismo mandibular. Há postura anteriorizada da cabeça para facilitar entrada de ar. A mastigação e deglutição são comprometidas, pois o tempo mastigatório é reduzido, e surgem alterações fonoarticulatórias e dislalias. A obstrução persistente aumenta a resistência ao ar e favorece a Síndrome da Apneia Obstrutiva do Sono (SAOS). O fluxo oral

ainda resseca a cavidade bucal, reduzindo o efeito protetor da saliva e aumentando a incidência de cáries, gengivites e halitose. (Lin *et al.*, 2022).

A hipertrofia da adenoide está diretamente associada à respiração bucal, más oclusões e alterações dentofaciais. Pacientes apresentam mordida aberta, mordida cruzada bilateral e erupção excessiva dos molares pelo hábito de boca entreaberta. (Randall, 2020).

Segundo a classificação de Angle (1898), as más oclusões se dividem em três classes: I (cúspide encaixa no sulco), II (cúspide mesial ao sulco) e III (cúspide distal ao sulco). Pacientes com hipertrofia adenoideana frequentemente apresentam má oclusão classe II, com dentes apinhados, incisivos inferiores retro-inclinados, maxila hipoplásica, palato alto e arqueado, língua em posição anterior e dentes superiores vestibularizados. Também podem apresentar postura de boca aberta e crescimento vertical da face. (Alzahrani *et al*., 2023).

2 MATERIAIS E MÉTODOS

O presente estudo trata-se de um relato de caso clínico associado a uma revisão de literatura. No relato de caso, descreveu-se a evolução de uma paciente pediátrica diagnosticada com hipertrofia de adenoide e suas repercussões no desenvolvimento craniofacial. O acompanhamento envolveu diferentes especialidades médicas e odontológicas ao longo da infância e adolescência. Foram coletados dados a partir de registros clínicos, exames radiográficos (telerradiografia lateral de face e radiografia de Waters), endoscopia nasal, acompanhamento odontológico e documentação ortodôntica.

As informações foram organizadas de forma descritiva, respeitando a sequência cronológica dos atendimentos. Quanto à revisão de literatura, foi realizada uma busca nas bases de dados eletrônicas PUBMED, LILACS e SCIELO, utilizando as palavras-chave: *hipertrofia de adenoide, respiração bucal, má oclusão, ortodontia* e *desenvolvimento maxilofacial*, de forma isolada ou combinada. Inicialmente foram encontrados 25 artigos, dos quais foram incluídos apenas aqueles publicados entre 2020 e dezembro de 2024, nos idiomas inglês, português e espanhol. Excluíram-se os artigos repetidos e os que não estavam diretamente relacionados ao tema, permanecendo 20 artigos para análise.

Essa metodologia foi escolhida por possibilitar a análise aprofundada de um caso clínico específico, ao mesmo tempo em que se fundamenta na literatura científica atualizada,

permitindo discutir a relação entre a obstrução respiratória causada pela hipertrofia adenoideana e as alterações ortodônticas subsequentes.

3 RESULTADOS E DISCUSSÃO

A paciente, inicialmente com 2 anos de idade, apresentou respiração bucal, sono perturbado, salivação excessiva, crises de sinusite e dificuldades respiratórias. A telerradiografia lateral de face revelou hipertrofia de adenoide, conforme mostra a Figura 1. O tratamento medicamentoso com antibiótico, descongestionantes e inalação não trouxeram melhora significativa, mantendo os sintomas durante os anos seguintes. Aos 5 anos, a endoscopia nasal confirmou a persistência da hipertrofia da adenoide, sendo indicada a adenoidectomia.

Figura 1: Telerradiografia lateral da face feita antes do procedimento operatório.

Fonte: As autoras.



O procedimento cirúrgico resultou em melhora imediata, com eliminação do ronco e redução da respiração bucal. O exame radiográfico pós-operatório evidenciou aumento do espaço aéreo da nasofaringe, conforme mostra a Figura 2.

Figura 2. Telerradiografia lateral da face feita após o procedimento operatório.

Fonte: As autoras.



Após a cirurgia, foram observadas alterações ortodônticas associadas ao retrognatismo mandibular, má oclusão de Classe II de Angle divisão 1ª, incisivos vestibularizados e hipoplasia mandibular, conforme ilustradas nas Figuras 3 e 4.

Figura 3. Fotografia extrabucal em norma lateral evidenciando deficiência mandibular.

Fonte: As autoras.



Figura 4. Fotografias intraorais evidenciando as alterações bucais causadas pela respiração bucal decorrente da hipertrofia de adenoide. (a) Frontal. (b) Lado direito. (c) Lado esquerdo.

Fonte: As autoras.

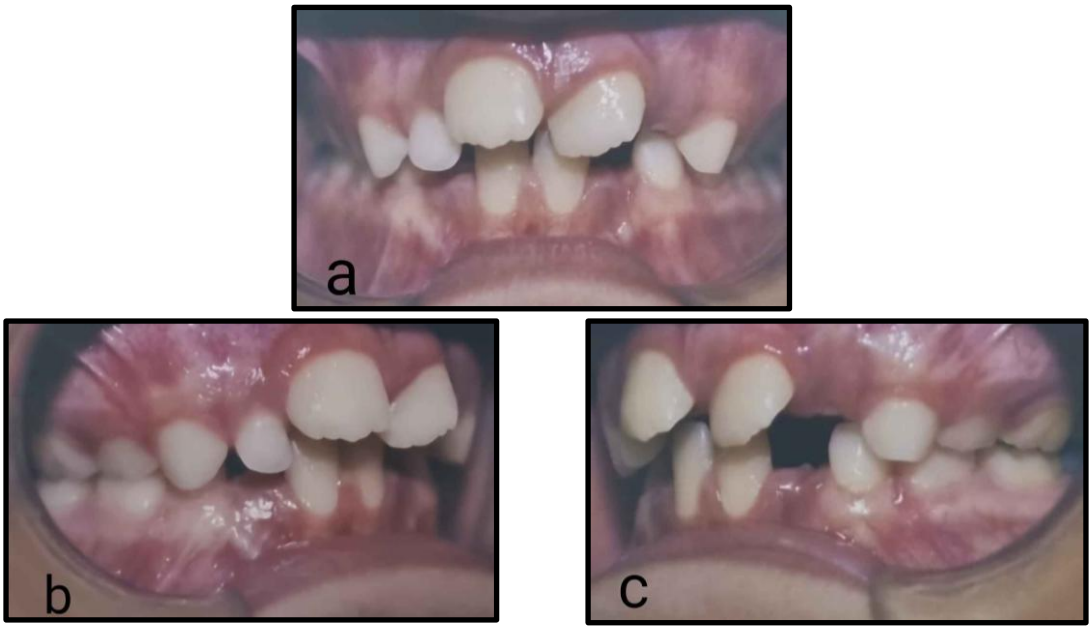

O tratamento ortodôntico, iniciado aos 7 anos, envolveu expansor simples, disjuntor maxilar, placa lábio-ativa, aparelho extraoral, fonoaudiologia e, posteriormente, aparelho fixo com elásticos. Ao final do acompanhamento, aos 15 anos, verificou-se alinhamento dentário adequado como ilustrado na Figura 5, correção do retrognatismo mandibular como ilustrado na Figura 6 e estabilidade oclusal, além da manutenção da respiração nasal e eliminação dos sintomas iniciais.

Figura 5. Fotografias intraorais após o tratamento ortodôntico. (a) Frontal. (b) Lado direito. (c) Lado esquerdo.

Fonte: As autoras.



Figura 6. Fotografia extrabucal em norma lateral da face evidenciando a correção do perfil retrognata.

Fonte: As autoras.



O diagnóstico da hipertrofia de adenoide baseia-se nos sintomas relatados pelos pais e na avaliação clínica, considerando alterações dentofaciais, comportamentais e respiratórias, especialmente durante o sono. No exame físico, são comuns respiração bucal, voz anasalada e as chamadas “faces adenoideanas”, caracterizadas por palato duro elevado, aumento da altura facial e retrusão maxilofacial. O cirurgião-dentista desempenha papel essencial ao reconhecer precocemente essas alterações e solicitar exames complementares, como a radiografia lateral de cabeça e pescoço, amplamente utilizada por sua acessibilidade, embora limitada em precisão. O otorrinolaringologista, por sua vez, utiliza a endoscopia nasal ou nasofibroscopia para visualização direta do tecido adenoideano, proporcionando maior acurácia diagnóstica. Em casos de suspeita de distúrbios do sono, a polissonografia é indicada, sendo o padrão-ouro para investigação de apneia obstrutiva, permitindo análise de roncos, pausas respiratórias e respiração bucal. (Ahmad *et al*., 2023; Castellanos Ruíz *et al.,* 2021; Geiger; Gupta, 2024; Ma; Xie; Wu, 2024; Nosetti *et al*., 2023).

O tratamento de escolha é a adenoidectomia, realizada sob anestesia geral com auxílio de eletrocautério, visando desobstruir a nasofaringe e melhorar quadros de apneia obstrutiva e respiração bucal. trata-se de uma das cirurgias mais frequentes em crianças, com baixo índice de complicações; o risco de sangramento é estimado em 1 a cada 1.000 casos, e a alta hospitalar geralmente ocorre no mesmo dia. Embora a recidiva seja incomum, o recrescimento pode ocorrer em 3% a 9% dos pacientes, demandando nova intervenção cirúrgica. A terapia medicamentosa não apresenta eficácia no tratamento definitivo, mas antibióticos, anti-

inflamatórios, anti-histamínicos e corticosteroides podem auxiliar em condições associadas, como sinusite e rinite. (Ahmad *et al.*, 2023; Geiger; Gupta, 2024; İnönü-Sakallı *et al.,* 2021; Nguyen; Quraishi, 2022).

Os resultados obtidos evidenciam que a adenoidectomia desempenhou papel fundamental na resolução dos sintomas respiratórios, promovendo melhora imediata da respiração bucal e da qualidade do sono, impactando positivamente na saúde geral da paciente. esses achados corroboram estudos que apontam a eficácia da remoção da adenoide em casos de obstrução das vias aéreas superiores e sinusite recorrente. (Ahmad *et al.,* 2023; Eslami; Alipour, 2024)

No entanto, a persistência de alterações esqueléticas e dentárias após a intervenção cirúrgica confirma que a hipertrofia adenoideana, quando presente em idade precoce, influencia o desenvolvimento craniofacial. O retrognatismo mandibular, a má oclusão de Classe II e a alteração na posição dos incisivos evidenciam essa associação, sendo necessária intervenção ortodôntica e fonoaudiológica para restabelecimento funcional e estético. (İnönü-Sakallı *et al*., 2021; Nosetti *et al.*, 2023).

O tratamento ortodôntico, iniciado na infância e concluído na adolescência, demonstrou que a combinação de abordagem cirúrgica e ortodôntica é eficaz no manejo de casos complexos envolvendo alterações respiratórias e esqueléticas. O uso de expansores palatinos, aparelhos fixos, dispositivos extraorais e, em casos mais complexos, cirurgias ortognáticas permitiu correção progressiva da má oclusão, resultando em adequada harmonia facial e estabilidade dos dentes após contenção, evidenciando prognóstico favorável. (Ma; Xie; Wu, 2024)

Além disso, a literatura reforça a importância da atuação fonoaudiológica, que contribui para correção da respiração bucal, equilíbrio da musculatura orofacial e melhora da fala e mastigação, sendo essencial para o sucesso do tratamento multidisciplinar. Assim, este caso destaca que a abordagem integrada entre pediatria, otorrinolaringologia, odontologia e fonoaudiologia é fundamental para o tratamento integral de pacientes pediátricos com hipertrofia de adenoide e repercussões ortodônticas, promovendo resultados funcionais, estéticos e duradouros. (Ahmad *et al.,* 2023; Eslami; Alipour, 2024; İnönü-Sakallı *et al.*, 2021; Ma; Xie; Wu, 2024; Nosetti *et al.*, 2023).

Dentre os artigos analisados, Yanan *et al.*, Cardoso *et al.* e Geiger *et al.* associam a hipertrofia de adenoide (HA) a fatores ambientais e imunológicos, como tabagismo passivo,

refluxo gastroesofágico e doenças alérgicas, que podem causar inflamação crônica da nasofaringe e favorecer a proliferação tecidual. Segundo Yanan *et al*., o uso inadequado de antibióticos altera a microbiota respiratória e contribui para infecções recorrentes. Além disso, Geiger *et al*. e Alzahrani *et al.* evidenciam o papel de agentes infecciosos, incluindo vírus (adenovírus, coronavírus, coxsackievirus, ebv, herpes simples, parainfluenza, rinovírus) e bactérias hemolíticas, que induzem respostas imunes locais e sistêmicas, promovendo a hiperplasia adenoideana. Assim, a HA resulta da interação de fatores ambientais, imunológicos e infecciosos, o que explica a variabilidade dos sintomas entre crianças, reforçando a necessidade de tratamento individualizado. A adenoidectomia permanece como a intervenção de escolha nos casos graves e persistentes, especialmente quando há obstrução das vias aéreas, apnéia do sono, respiração bucal crônica ou infecções recorrentes, proporcionando alívio dos sintomas, melhora da respiração e prevenção de alterações craniofaciais, frequentemente complementada por acompanhamento ortodôntico.

4 CONCLUSÃO

A hipertrofia de adenoide é uma condição cuja etiologia não é totalmente esclarecida, mas que pode impactar a saúde bucal, o desenvolvimento maxilofacial e a respiração nasal. O tratamento cirúrgico, aliado a uma abordagem multidisciplinar envolvendo cirurgiões-dentistas, otorrinolaringologistas e fonoaudiólogos, é essencial para identificação da condição e a melhora da qualidade de vida do paciente.

5 REFERÊNCIAS

Ahmad, Z. et al. Adenoid hypertrophy-diagnosis and treatment: the new S2k guideline. HNO, v. 71, sup. 1, p. 67–72, 2023.

Alzahrani, H. A. et al. Adenoid Hypertrophy and Orthodontic Complications: An Assessment of Parental Knowledge in Saudi Arabia. Cureus, v. 15, n. 7, p. e41692, 2023.

Arambula, A.; Brown, J. R.; Neff, L. Anatomy and physiology of the palatine tonsils, adenoids, and lingual tonsils. World Journal of Otorhinolaryngology - Head and Neck Surgery, v. 7, n. 3, p. 155–160, 2021.

Cardoso, F. B. et al. Hipertrofia de adenoide correlacionada com outras patologias respiratórias em crianças de 2 a 7 anos. J Health NPEPS, v. 5, n. 2, p. 98–102, 2020.

Castellanos-Ruíz, J. et al. Evaluación interdisciplinaria estomatognática y postural en un paciente pediátrico respirador oral: reporte de caso. Universidad y Salud, v. 23, n. 2, p.

168–175, 2021.

Chowdhary, K. et al. Mouth breathing habit and their effects on dentofacial growth in children in the age range of 6–14 years: A cephalometric study. International Journal of Clinical Pediatric Dentistry, v. 17, n. 5, p. 545–551, 2024.

Eslami, M.; Alipour, N. Evaluation of dentofacial angles in children with severe adenoid hypertrophy. Iranian Journal of Otorhinolaryngology, v. 36, n. 5, p. 587–593, 2024.

Geiger, Z.; Gupta, N. Adenoid Hypertrophy. In: StatPearls. Treasure Island (FL): StatPearls Publishing, 2024.

İnönü-Sakalli, N. et al. Comparative evaluation of the effects of adenotonsillar hypertrophy on oral health in children. BioMed Research International, v. 2021, p. 5550267, 2021.

Lima, A. C. D. et al. Relation of sensory processing and stomatognathic system of oral respiratory children. Codas, v. 34, n. 2, p. e20200251, 2021.

Lin, L. et al. The impact of mouth breathing on dentofacial development: A concise review. Frontiers in Public Health, v. 10, p. 929165, 2022.

Lusy, J. et al. The influence of mouth breathing on skeletal and dental features of splanchnocranium. *Bratislavské Lekárske Listy*, v. 122, n. 3, p. 196–199, 2021

Ma, Y.; Xie, L.; Wu, W. The effects of adenoid hypertrophy and oral breathing on maxillofacial development: A review of the literature. Journal of Clinical Pediatric Dentistry, v. 48, n. 1, p. 1–6, 2024.

Nguyen, B. K.; Quraishi, H. A. Tonsillectomy and adenoidectomy. Pediatric Clinics of North America, v. 69, n. 2, p. 247–259, 2022.

Niedzielski, A. et al. Adenoid hypertrophy in children: A narrative review of pathogenesis and clinical relevance. BMJ Paediatrics Open, v. 7, n. 1, p. e001710, 2023.

Niedzielski, A. et al. Health-related quality of life assessed in children with adenoid hypertrophy. International Journal of Environmental Research and Public Health, v. 18, n. 17, p. 8935, 2021.

Nosetti, L. et al. Exploring the intricate links between adenotonsillar hypertrophy, mouth breathing, and craniofacial development in children with sleep-disordered breathing: Unraveling the vicious cycle. Children (Basel), v. 10, n. 8, p. 1426, 2023.

Pawłowska-Seredyńska, K. et al. Craniofacial proportions in children with adenoid or adenotonsillar hypertrophy are related to disease duration and nasopharyngeal obstruction. *International Journal of Pediatric Otorhinolaryngology*, v. 132, p. 109911, 2020.

Randall, D. A. Current indications for tonsillectomy and adenoidectomy. Journal of the American Board of Family Medicine, v. 33, n. 6, p. 1025–1030, 2020.

Tse, K. L. et al. Prevalence of adenoid hypertrophy among 12-year-old children and its association with craniofacial characteristics: A cross-sectional study. *Progress in Orthodontics*, v. 24, n. 1, p. 31, 2023.