Anais do Congresso Brasileiro de Iniciação Científica
(https://periodicos.unisanta.br/COB)

ISSN 2317-1316

LESÕES ORAIS BENIGNAS E REATIVAS QUE MIMETIZAM O CARCINOMA ESPINOCELULAR: IMPORTÂNCIA DO DIAGNÓSTICO DIFERENCIAL

BENIGN AND REACTIVE ORAL LESIONS MIMICKING SQUAMOUS CELL CARCINOMA: THE IMPORTANCE OF DIFFERENTIAL DIAGNOSIS

Manuella Fonseca Barros, Munyque Morales Chelest Dias, Vera Lucia Ferreira de Oliveira

Universidade Santa Cecília, Faculdade de Odontologia, Curso de Odontologia

E-mail para contato: manuellafbarros7@gmail.com

RESUMO – Este trabalho consiste em uma revisão de literatura que tem como objetivo conscientizar o cirurgião-dentista sobre a existência de lesões benignas e reativas da cavidade oral que podem apresentar características clínicas e histopatológicas semelhantes às do carcinoma espinocelular (CEC), representando um desafio para o diagnóstico diferencial. Serão abordadas quatro patologias: sialometaplasia necrosante, lesões ulceradas, paracoccidioidomicose oral e ceratoacantoma. Serão discutidos seus principais aspectos clínicos e histopatológicos, com ênfase nas características que podem mimetizar a malignidade e na importância de uma avaliação clínica criteriosa, associada à análise histopatológica quando indicada, para estabelecer o diagnóstico correto, evitar erros diagnósticos e prevenir intervenções terapêuticas desnecessárias.

Palavras-chave: Carcinoma Espinocelular, Lesões Benignas, Diagnóstico Diferencial e Lesões Orais

ABSTRACT – This study is a literature review aimed at raising awareness among dental surgeons regarding the existence of benign, reactive oral lesions that may present clinical and histopathological features similar to those of squamous cell carcinoma (SCC), thereby posing a challenge for differential diagnosis. Four conditions will be addressed: necrotizing sialometaplasia, ulcerated lesions, oral par coccidioidomycosis, and keratoacanthoma. Their key clinical and histopathological aspects will be discussed, emphasizing features that can mimic malignancy and the importance of a thorough clinical assessment—combined with histopathological analysis when indicated—to establish the correct diagnosis, avoid diagnostic errors, and prevent unnecessary therapeutic interventions.

Keywords: Squamous Cell Carcinoma, Benign Lesions, Differential Diagnosis, Oral Lesions.

ISSN 2317-1316

1 INTRODUÇÃO

O carcinoma espinocelular (CEC) constitui uma das principais neoplasias malignas da cavidade oral, porém seu diagnóstico diferencial pode ser dificultado pela existência de lesões benignas e reativas capazes de reproduzir características clínicas e histopatológicas semelhantes às da malignidade. Úlceras persistentes, bordas elevadas ou endurecidas, eritema, necrose e aumento de volume podem estar presentes tanto no CEC quanto em determinadas condições inflamatórias, traumáticas e reacionais.

Sob o ponto de vista microscópico, a intensa resposta inflamatória e alterações epiteliais, como a hiperplasia pseudoepiteliomatosa, também podem produzir padrões que se assemelham à proliferação epitelial observada em carcinomas. Reconhecer os mecanismos responsáveis por esse mimetismo é fundamental para o estabelecimento de um diagnóstico diferencial adequado, ressaltando a importância da correlação clínico-histopatológica e da realização de biópsia nos casos de lesões persistentes ou de características suspeitas (Hyrcza et al., 2023).

2 MATERIAIS E MÉTODOS

A metodologia utilizada neste estudo foi a revisão de literatura. Uma busca bibliográfica abrangente foi conduzida entre 2019 e 2025 usando os bancos de dados PubMed (Medical Literature Analysis), PubMed Central (PMC) e ScienceDirect . A estratégia de busca combinou as seguintes palavras-chave: ("carcinoma espinocelular" e "lesões benignas" e "lesões orais" e "diagnóstico diferencial". Publicações irrelevantes não relacionadas ao a lesões orais benignas que mimetizam uma neoplasia maligna foram excluídas. Os autores selecionaram independentemente os títulos e resumos, seguidos por uma avaliação do texto completo.

3 RESULTADOS E DISCUSSÃO

Uma anamnese detalhada é fundamental na avaliação de lesões ulcerativas orais e deve incluir um histórico médico e medicamentoso completo; a identificação de traumas, condições ou medicamentos desencadeadores ou causadores; o tempo de duração da lesão; a frequência de episódios em casos recorrentes; a presença ou ausência de dor; e o crescimento da lesão ao longo do tempo. Lesões ulcerativas neoplásicas são notórias na cavidade oral por sua

ISSN 2317-1316

capacidade de mimetizar lesões ulcerativas benignas, o que destaca a importância da biópsia para estabelecer um diagnóstico em casos que não são clinicamente identificáveis ou que não respondem ao tratamento conforme o esperado. Testes complementares podem ser necessários para o diagnóstico definitivo de algumas lesões ulceradas, especialmente as autoimunes. Exames laboratoriais ou avaliações para descartar doenças sistêmicas também podem ser necessários em casos de ulcerações recorrentes ou graves, principalmente quando acompanhadas de outros sintomas. Úlceras resultantes de trauma agudo geralmente se resolvem espontaneamente, sem complicações, em até 14 dias, mas ulcerações crônicas podem não apresentar uma fonte de trauma clara e óbvia, podendo ser necessária biópsia para descartar neoplasias ou outras condições (Fitzpatrick, 2019).

Sialometaplasia Necrosante

Uma preocupação significativa em relação às úlceras orais é o diagnóstico preciso de lesões malignas ulceradas que mimetizam ulcerações benignas. A sialometaplasia necrosante (SN) é uma doença inflamatória bem descrita que, na maioria dos casos, afeta as glândulas salivares menores localizadas no palato duro. Classicamente, é caracterizada como um nódulo que evolui para uma úlcera central com cerca de 1 cm de diâmetro. Embora o evento isquêmico seja o fator desencadeante mais amplamente reconhecido, trauma local, abuso de drogas e distúrbios alimentares também são causas possíveis. Além disso, a identificação de um fator desencadeante também pode ajudar a elucidar a origem dessa entidade (Santos et al., 2022).

Nesses casos, a biópsia é crucial para elucidar o diagnóstico correto, embora seja importante ressaltar que as características clínicas da sialometaplasia necrosante ulcerada podem ser histologicamente semelhantes às de tumores malignos como o carcinoma de células escamosas, salvo que, podem mimetizar o carcinoma mucoepidermóide, o tumor maligno de glândula salivar mais comum. Em casos em que se observa apenas um edema vermelho-azulado, o diagnóstico diferencial de tumores malignos de glândulas salivares também, ainda, deve ser considerado (Fernandes et al., 2021).

Portanto, é essencial que os cirurgiões-dentistas estejam familiarizados com os diagnósticos diferenciais para adotar a abordagem de tratamento mais conservadora e evitar procedimentos desnecessários ou iatrogênicos (Iamamoto et al., 2025).

ISSN 2317-1316



Figura 1: Aspecto clínico de uma lesão não ulcerada, apresentando uma área discretamente elevada e eritematosa no palato duro esquerdo. Fonte: Non-ulcerated necrotizing sialometaplasia may mimic a salivary gland tumor

Figura 2: Úlcera profunda e extensa no palato duro. Fonte: Extensive necrotizing sialometaplasia mimicking squamous cell carcinoma.

Lesões Ulceradas

As ulcerações orais resultantes de infecções podem apresentar dificuldades de diagnóstico devido a uma ampla gama potencial de sintomas inespecíficos e à falta de familiaridade dos profissionais de saúde com os sintomas e apresentações dessas doenças menos comuns (Sonar et al., 2024).

As úlceras traumáticas crônicas da cavidade oral são frequentemente provocadas por esforço mecânico repetido, como a mordida ou o atrito causado por aparelhos dentários, ou por dentes cariados pontiagudos ou partidos. Embora sejam frequentemente ignoradas, nos pacientes com úlceras na boca que não cicatrizam, deve considerar-se a possibilidade de se tratar de carcinoma espinocelular oral (Sonar et al., 2024).

Uma úlcera com bordas irregulares, uma base amarelada ligeiramente côncava, ocasionalmente endurecida, e uma forma oval são as características típicas das úlceras traumáticas crónicas. Pode ser difícil diagnosticar uma úlcera oral isolada. Existem várias etiologias para as úlceras orais que podem manifestar-se de forma diferente. Tanto fatores sistémicos como locais podem resultar na formação de úlceras. Embora uma úlcera oral seja tipicamente benigna, o tratamento do carcinoma espinocelular oral (OSCC) deve ter prioridade nesta situação, mesmo que o quadro clínico do doente pareça animador (Sonar et al., 2024).

ISSN 2317-1316



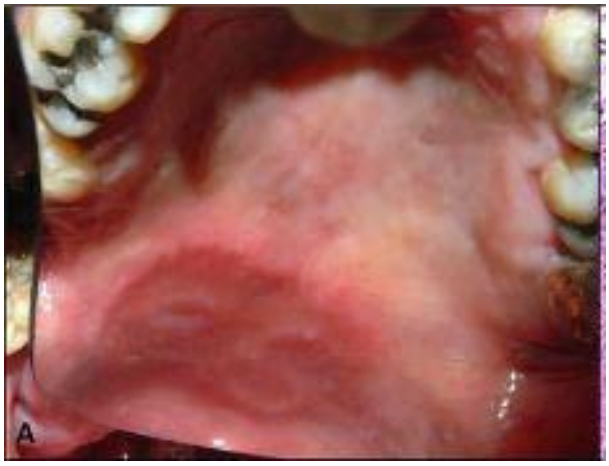

Figura 1: Fotografia clínica da úlcera. (Sonar et al., 2024).
Figura 2: Ulceração sifilítica do palato mole. (Fitzpatrick et al., 2019).

Referente a sífilis, a lesão relevante é o cancro, uma ulceração altamente infecciosa e inespecífica que ocorre na sífilis primária. Na cavidade oral, o cancro tipicamente se apresenta como uma ulceração profunda e solitária, que pode ser dolorosa. A localização mais comum são os lábios, sendo a língua, o palato ou a região tonsilar locais de acometimento menos frequentes. O paciente pode apresentar linfadenopatia cervical associada. Os cancros orais geralmente regridem em 3 a 8 semanas e o diagnóstico pode ser desafiador (Fitzpatrick et al., 2019).

As úlceras irregulares podem ser superficiais ou profundas e podem apresentar tecido necrótico na região central, aumentam de tamanho lentamente e não se resolvem espontaneamente. Lesões ulcerativas neoplásicas são notórias na cavidade oral por sua capacidade de mimetizar lesões ulcerativas benignas, o que destaca a importância da biópsia para estabelecer um diagnóstico em casos que não são clinicamente identificáveis ou que não respondem ao tratamento conforme o esperado (Fitzpatrick et al., 2019). No entanto, as úlceras orais podem ser diagnosticadas erroneamente e tratadas de forma inadequada (Ouaabbou et al., 2023).

Uma anamnese detalhada é fundamental na avaliação de lesões ulcerativas orais e deve incluir um histórico médico e medicamentoso completo; a identificação de traumas, condições ou medicamentos desencadeadores ou causadores; o tempo de duração da lesão; a frequência

ISSN 2317-1316

de episódios em casos recorrentes; a presença ou ausência de dor; e o crescimento da lesão ao longo do tempo. Em lesões múltiplas ou recorrentes, deve-se avaliar a presença ou histórico de úlceras na pele, região genital ou olhos, juntamente com quaisquer sintomas sistêmicos associados, como febre, artrite ou outros sinais de doença sistêmica subjacente. A biópsia pode ser indicada em muitas lesões ulcerativas da cavidade oral, embora algumas sejam mais adequadas para o diagnóstico clínico (Fitzpatrick et al., 2019).

Fúngica/Paracoccidioidomicose

A blastomicose sul-americana, também conhecida como paracoccidioidomicose, é uma micose sistêmica causada pelo fungo Paracoccidioides brasiliensis,que cresce no solo, nutrindo-se de restos de matéria orgânica em decomposição. É considerada a infecção fúngica mais importante da América Latina, sendo o Brasil um centro endêmico. Ademais, essa condição é considerada, a terceira causa de morte por doença infecciosa crônica. A infecção envolve inicialmente os pulmões, por meio da inalação do fungo, com possível disseminação para outras regiões do corpo, incluindo a boca. Os sítios mais acometidos são lábios, mucosa jugal, assoalho de boca, língua e faringe. Clinicamente, na mucosa oral, as lesões geralmente se manifestam com aspecto granular, eritematoso e ulcerado. Outras doenças podem apresentar características semelhantes, como o carcinoma de células escamosas (Leite et al., 2025). Na maioria dos casos, a paracoccidioidomicose é diagnosticada pelo cirurgião-dentista ou otorrinolaringologista, pois a região da cabeça e do pescoço constitui uma importante área de manifestação da doença. Dificuldade para mastigar e mau hálito são outros sintomas relatados. Pode apresentar sinais e sintomas sistêmicos, como febre, tosse, fadiga, linfadenopatia e perda de peso (Souza et al., 2019)

ISSN 2317-1316

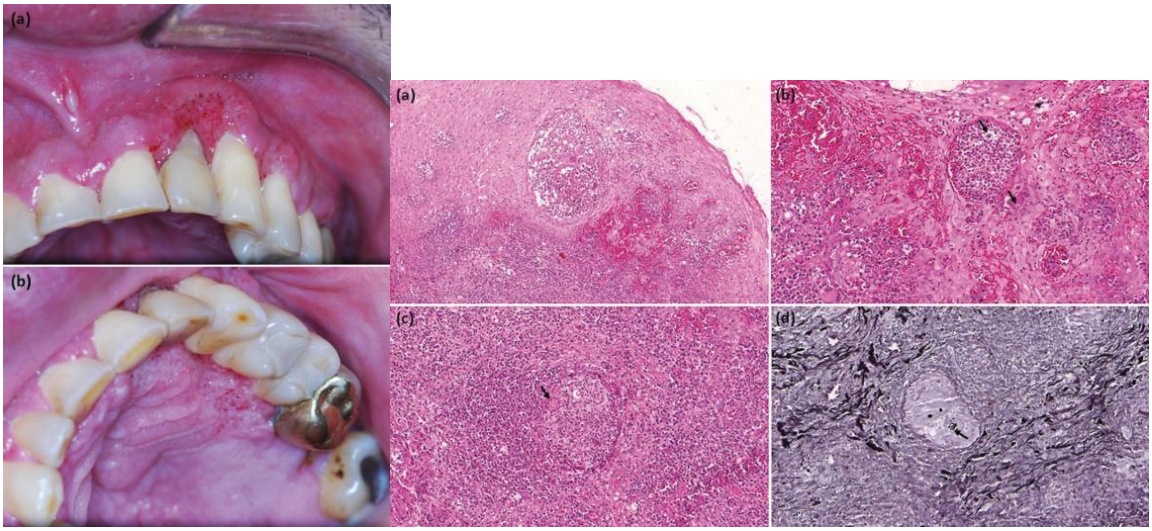

Figura 1: A) Úlcera eritematosa e irregular, com superfície granular, localizada na gengiva vestibular. B) Úlcera moriforme na gengiva palatina.

Figura 2: A) Hiperplasia epitelial com presença de microabscesso (hematoxilina-eosina, aumento original x100). B) Microabscesso intraepitelial com presença de leveduras extracelulares e no interior de célula gigante multinucleada (setas) (hematoxilina-eosina, aumento original x200). C) Reação inflamatória crônica intensa com formação de granuloma. Observam-se células gigantes multinucleadas (seta) (hematoxilina-eosina, aumento original x200). D) Leveduras com aspecto globoso, apresentando múltiplos brotamentos com aparência de "orelhas de Mickey" (Gomori-Grocott, aumento original x200).

Fonte: Oral paracoccidioidomycosis in a non-endemic region from Brazil: A short case series

Microscopicamente, apresenta invasão pseudoepiteliomatosa, o que pode mimetizar a invasão carcinomatosa verdadeira observada no carcinoma espinocelular. Conclui-se que a paracoccidioidomicose e o carcinoma de células escamosas apresentam características clínicas e microscópicas semelhantes, o que pode acarretar um diagnóstico clínico equivocado. Dessa forma, o diagnóstico definitivo é feito por meio da confirmação da presença do fungo (Leite et. al., 2025)

Queratoacantoma/ceratoacantoma

O ceratoacantoma é uma proliferação escamosa de baixo grau que apresenta características clínicas e histopatológicas próprias, mas cujo comportamento biológico ainda gera discussões na literatura, principalmente em razão das semelhanças com o carcinoma espinocelular (CEC). Embora seja frequentemente associado a um comportamento autolimitado, caracterizado por crescimento rápido seguido de possível regressão espontânea,

ISSN 2317-1316

sua diferenciação em relação às neoplasias malignas pode representar um desafio diagnóstico. Essa dificuldade está relacionada à sobreposição de características morfológicas e moleculares entre as duas lesões, levando a questionamentos sobre a natureza biológica do ceratoacantoma e sua relação com o CEC (Santos et al., 2024).

Segundo Fortarezza et al. (2024), estudos que investigaram essas alterações identificaram diferenças na expressão de biomarcadores genéticos, epigenéticos e relacionados ao fenótipo maligno, sugerindo que o ceratoacantoma apresenta, em geral, menor quantidade de alterações associadas à malignidade quando comparado ao carcinoma espinocelular. Essas diferenças contribuem para a compreensão do comportamento das lesões, embora não permitam estabelecer o diagnóstico de maneira isolada.

No âmbito molecular e imuno-histoquímico, determinados padrões de expressão de p53 e Ki-67 podem auxiliar na diferenciação entre o ceratoacantoma e o CEC. De acordo com Fortarezza et al. (2024), padrões de expressão de p53 nulos ou difusos, associados à distribuição irregular de Ki-67 para além das regiões periféricas da proliferação epitelial, podem favorecer a hipótese de carcinoma espinocelular. Em contrapartida, no ceratoacantoma, podem ser observados padrões periféricos e graduais de expressão desses marcadores. O papel do p16 também é discutido na literatura, especialmente em relação às alterações genéticas na região cromossômica 9p21, que contém o gene CDKN2A, responsável pela codificação da proteína p16. Essas alterações podem estar relacionadas à progressão de determinadas lesões escamosas para um comportamento maligno. Entretanto, a interpretação dos marcadores imuno-histoquímicos deve ser realizada em conjunto com os achados morfológicos e clínicos, uma vez que nenhum desses parâmetros, isoladamente, garante uma distinção definitiva entre as duas entidades. Nos casos em que não é possível estabelecer com segurança o diagnóstico, pode ser utilizada a denominação de tumor escamoproliferativo semelhante a ceratoacantoma, de potencial maligno incerto, conforme discutido pelos autores (Fortarezza et al. 2024).

Clinicamente, o ceratoacantoma caracteriza-se, geralmente, por um nódulo exofítico, séssil, bem delimitado, de consistência firme e superfície rugosa, apresentando uma depressão central preenchida por queratina. Sua evolução costuma ser rápida, sendo tradicionalmente descrita em três fases: crescimento, estabilização e regressão. Inicialmente, observa-se aumento acelerado do volume da lesão; posteriormente, ocorre um período de relativa estabilidade,

ISSN 2317-1316

seguido, em alguns casos, de regressão espontânea. Apesar desse comportamento característico, a possibilidade de regressão não deve ser considerada suficiente para excluir malignidade. A exposição à radiação ultravioleta é apontada como um possível fator relacionado à patogênese, entretanto, também existem casos localizados no vermelhão dos lábios, demonstrando que a apresentação da lesão não se restringe às áreas cutâneas habitualmente fotoexpostas. Sua etiologia, contudo, ainda não está completamente esclarecida (Santos et al., 2024).

Do ponto de vista histopatológico, o ceratoacantoma apresenta características que podem se sobrepor às encontradas no carcinoma espinocelular bem diferenciado, especialmente pela proliferação do epitélio escamoso, pela produção acentuada de queratina e pela presença de pérolas córneas. Entre os achados que favorecem o diagnóstico de ceratoacantoma, destaca-se a presença de uma cratera central preenchida por queratina, associada a bordas epiteliais elevadas que se projetam sobre essa região. Essa configuração pode conferir à lesão uma arquitetura relativamente simétrica, constituindo um aspecto importante para sua avaliação microscópica. Também podem ser observados infiltrado inflamatório misto no tecido adjacente e alterações relacionadas à exposição solar, como a eliminação transepidérmica de fibras elásticas danificadas. A interpretação desses elementos deve considerar a arquitetura global da lesão, pois a análise isolada das células pode não ser suficiente para diferenciá-la de uma neoplasia maligna (Santos et al., 2024).

Ainda assim, a distinção entre ceratoacantoma e CEC nem sempre é simples, especialmente em amostras nas quais a arquitetura da lesão não está integralmente representada. Por esse motivo, a avaliação histopatológica deve ser correlacionada com a apresentação clínica, o tempo de evolução e os demais dados disponíveis. Essa abordagem integrada é fundamental para reduzir o risco de classificação inadequada e orientar a conduta terapêutica mais apropriada (Santos et al., 2024).

Diante dessas semelhanças, a abordagem do ceratoacantoma exige atenção especial, sobretudo porque a conduta adotada para uma lesão benigna ou autolimitada pode diferir significativamente daquela necessária para o tratamento de um carcinoma espinocelular. A excisão cirúrgica e a análise histopatológica completa podem ser indicadas quando há dificuldade diagnóstica, permitindo uma avaliação mais abrangente da arquitetura e das

ISSN 2317-1316

margens da lesão. No contexto da Odontologia, o reconhecimento dessas características é especialmente importante diante de lesões localizadas no vermelhão dos lábios, região na qual diferentes processos proliferativos podem apresentar manifestações clínicas semelhantes. Dessa forma, o conhecimento das particularidades clínicas, histológicas e moleculares do ceratoacantoma contribui para o diagnóstico diferencial com o CEC e reforça a importância de uma investigação criteriosa antes da definição do tratamento (Santos et al., 2024).

Figura 1: ceratoacantoma em região de lábio inferior



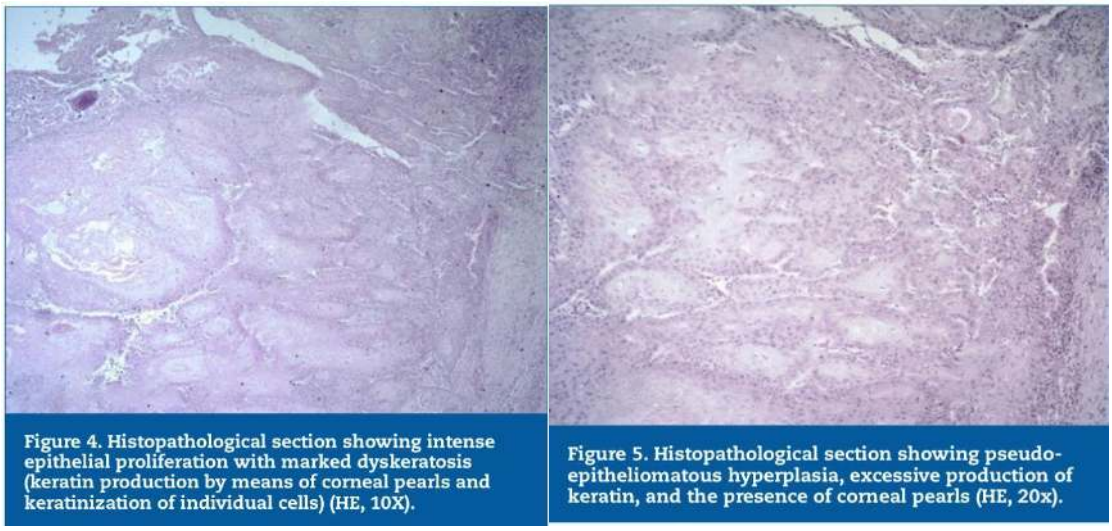

Figura 2: Corte histológico mostrando intensa proliferação epitelial com disqueratose acentuada (produção de queratina por meio de pérolas corneanas e queratinização de células individuais) (HE, 10x).

Figura 3: Corte histopatologico mostrando hiperplasia pseudoepiteliomatosa, produção excessiva de queratina e presença de pérolas corneanas (HE, 20x).

Fonte: Diagnóstico e tratamento de queratoacantoma no lábio inferior: relato de caso.

ISSN 2317-1316

Fitzpatrick, Cohen e Clark (2019) concordam que lesões ulcerativas malignas podem mimetizar lesões benignas da mucosa oral, dificultando o diagnóstico clínico. Fernandes et al. (2021) também destacam que a sialometaplasia necrosante pode apresentar características semelhantes às de neoplasias malignas, incluindo o carcinoma espinocelular (CEC). Da mesma forma, Santos, Takahama Junior e Ito (2022) ressaltam a importância do diagnóstico diferencial dessa lesão, devido à sua apresentação clínica ulcerada. Sonar et al. (2024) reforçam que úlceras traumáticas crônicas podem apresentar aspectos sugestivos de malignidade, exigindo atenção especial quando não cicatrizam dentro de 15 dias. Leite et al. (2025), por sua vez, apontam que a paracoccidioidomicose oral pode se assemelhar ao CEC tanto clínica quanto microscopicamente. Por fim, Santos et al. (2024) evidenciam que o ceratoacantoma apresenta características clínicas e histopatológicas sobrepostas às do CEC, tornando sua diferenciação um desafio diagnóstico. Em conjunto, os autores reforçam a importância de uma avaliação clínica criteriosa e da análise histopatológica para estabelecer o diagnóstico correto e evitar condutas terapêuticas inadequadas.

4 CONCLUSÃO

Conclui-se que o reconhecimento de lesões benignas e reativas da cavidade oral que mimetizam o carcinoma espinocelular representa um desafio para o cirurgião-dentista, devido às semelhanças clínicas e, em determinadas situações, histopatológicas. Nesse contexto, a realização de uma anamnese minuciosa, associada ao exame clínico criterioso e à análise histopatológica, é fundamental para estabelecer o diagnóstico diferencial e orientar a conduta terapêutica adequada. O conhecimento das particularidades dessas lesões permite reduzir o risco de erros diagnósticos, evitando tanto o atraso no tratamento de doenças malignas quanto a realização de intervenções desnecessárias. Dessa forma, a identificação dessas condições contribui para uma prática odontológica mais segura e fundamentada em evidências, preservando a saúde e a qualidade de vida do paciente.

ISSN 2317-1316

5 DECLARAÇÃO DE USO DE IA

Declaração de IA: Declara-se que a ferramenta de inteligência artificial ChatGPT (GPT-6), desenvolvida pela OpenAI, foi utilizada como recurso auxiliar durante a elaboração deste trabalho, nas etapas de revisão gramatical e textual. A seleção e a interpretação das informações científicas, assim como a revisão e a responsabilidade pelo conteúdo final, permaneceram sob responsabilidade das autoras.

6 REFERÊNCIAS

FERNANDES, P. M.; PEDROSO, E. G.; SANTOS-SILVA, A. R.; VARGAS, P. A.; LOPES, M. A. Non-ulcerated necrotizing sialometaplasia may mimic a salivary gland tumor. Autopsy and Case Reports, v. 11, 2021. Disponível em: https://pmc.ncbi.nlm.nih.gov/articles/PMC8087373/. Acesso em: 11 set. 2026.

FITZPATRICK, S. G.; COHEN, D. M.; CLARK, A. N. Ulcerated lesions of the oral mucosa: clinical and histologic review. Head and Neck Pathology, v. 13, n. 1, p. 91–102, 2019. Disponível em: https://pmc.ncbi.nlm.nih.gov/articles/PMC6405793/. Acesso em: 11 set. 2026.

HYRCZA, M. D.; LINDENMUTH, T. R.; AUERBACH, A. Top ten lymphoproliferative lesions not to miss when evaluating oral ulcer biopsies. Head and Neck Pathology, v. 17, n. 1, p. 99–118, 2023. DOI: 10.1007/s12105-023-01532-2. Disponível em: https://pmc.ncbi.nlm.nih.gov/articles/PMC10063747/. Acesso em: 11 set. 2026.

LEITE, K. A. dos S.; TUCCI, R.; AZEVEDO, R. de S.; NASCIMENTO, J. de S. do. Parece, mas não é: paracoccidioidomicose oral como diagnóstico diferencial do câncer oral. Revista Naval de Odontologia, 2025. Disponível em: https://portaldeperiodicos.marinha.mil.br/index.php/odontoclinica/article/view/7836/7310. Acesso em: 11 set. 2026.

OUAABBOU, H.; BAHBAH, S.; CHBICHEB, S. Traumatic ulcer of the tongue mimicking a malignant lesion: case report. International Journal of Surgery Case Reports, v. 109, art. 108460, 2023. Disponível em: https://pmc.ncbi.nlm.nih.gov/articles/PMC10372728/. Acesso em: 11 out. 2026.

SANTOS, B. C.; TAKAHAMA JUNIOR, A.; ITO, F. A. Necrotizing sialometaplasia of the hard palate. Oral Surgery, Oral Medicine, Oral Pathology and Oral Radiology, v. 134, n. 3, p. e115, 2022. Disponível em: https://www.sciencedirect.com/science/article/pii/S2212440322002164. Acesso em: 11 set. 2026.

ISSN 2317-1316

SANTOS, T. R. dos et al. Diagnóstico e tratamento de ceratoacantoma em lábio inferior: um relato de caso. Revista Portuguesa de Estomatologia, Medicina Dentária e Cirurgia Maxilofacial, 2024. Disponível em: https://administracao.spemd.pt/app/assets/imagens/files_img/1_19_6706dea09c04a.pdf. Acesso em: 11 set. 2026.

SONAR, P. R. et al. Chronic traumatic ulcer: a case report. Cureus, v. 16, n. 5, e60774, 2024. Disponível em: https://pmc.ncbi.nlm.nih.gov/articles/PMC11188038/. Acesso em: 11 set. 2026.

SOUZA, R. A. de L. et al. Oral paracoccidioidomycosis in a non-endemic region from Brazil: a short case series. Journal of Clinical and Experimental Dentistry, v. 11, n. 10, p. e865–e870, 2019. Disponível em: https://pmc.ncbi.nlm.nih.gov/articles/PMC6797468/. Acesso em: 11 set. 2026.