Anais do Congresso Brasileiro de Iniciação Científica
(https://periodicos.unisanta.br/COB)

ISSN 2317-1316

MECANISMOS MOLECULARES E FISIOPATOLÓGICOS DO LINFOMA DE HODGKIN: IMPLICAÇÕES PARA TERAPIAS PERSONALIZADAS

MOLECULAR AND PATHOPHYSIOLOGICAL MECHANISMS OF HODGKIN LYMPHOMA: IMPLICATIONS FOR PERSONALIZED THERAPIES

Yhasmin Rodrigues Toledo, Fabiana Henriques Machado de Melo

Universidade Santa Cecília, Faculdade de Biomedicina, Curso de Biomedicina
E-mail para contato: yhasminrodrigues10@gmail.com

RESUMO – Os linfomas dividem-se em Linfoma de Hodgkin (LH) e não-Hodgkin. O LH apresenta células de Hodgkin e Reed-Sternberg (HRS) com atipias morfológicas e alterações genéticas que reduzem a expressão de MHC classe I e II, prejudicando a apresentação de antígenos e favorecendo o escape imunológico. Este trabalho analisa como essas alterações moleculares contribuem para o desenvolvimento do LH e relaciona os mecanismos fisiopatológicos às terapias atuais e em estudo para fundamentar abordagens personalizadas. Foi realizada revisão integrativa em bases como PubMed, SciELO, Google Acadêmico, INCA e IARC.

Palavras-chave: Sistema linfático; linfoma de Hodgkin; mecanismos fisiopatológicos; células Reed-Sternberg; tratamento personalizado.

ABSTRACT – Lymphomas are divided into Hodgkin lymphoma (HL) and non-Hodgkin lymphoma. HL features Hodgkin and Reed–Sternberg (HRS) cells with morphological atypia and genetic alterations reducing MHC class I and II expression, impairing antigen presentation and promoting immune evasion. This study analyzes how these molecular alterations contribute to HL development and relates pathophysiological mechanisms to current and investigational therapies to support personalized approaches. An integrative review was conducted using PubMed, SciELO, Google Scholar, INCA, and IARC.

Keywords: Lymphatic system; Hodgkin lymphoma; pathophysiological mechanisms; Reed-Sternberg cells; personalized treatment.

ISSN 2317-1316

1 INTRODUÇÃO

Os linfomas são neoplasias malignas do sistema linfático originadas de linfócitos B e T ou de células natural killers (NK). A maioria se desenvolve nos tecidos linfoides, mas também em sítios extranodais, são classificados em Linfoma não-Hodgkin (LNH) e Linfoma de Hodgkin (LH) (CAMPO et al., 2022). Cerca de 82.470 novos casos de LH são diagnosticados por ano no mundo (WORLD HEALTH ORGANIZATION, 2026), e no Brasil a estimativa é de aproximadamente 3.080 casos ao ano (INSTITUTO NACIONAL DE CÂNCER, 2026).

Os LH são provenientes de células B dos centros germinativos e apresentam dois subtipos predominantes: LH clássico (LHC) e LH de predomínio linfocítico nodular (LHPLN). A principal atipia encontrada no LHC é a presença de células de Hodgkin e Reed-Sternberg (HRS), bi ou multinucleadas, com aparência de “olho de coruja” e marcadores CD30 e CD15 (GLOGHINI et al., 2026). Embora representem menos de 1% da massa tumoral, as células HRS exercem papel central na patogênese pela secreção de citocinas/quimiocinas e pela ativação constitutiva das vias NF-κB, JAK/STAT e PI3K/AKT (WENIGER; KÜPPERS, 2021).

O presente estudo tem como objetivos analisar os principais mecanismos moleculares e fisiopatológicos envolvidos no desenvolvimento do LHC, investigar as vias de sinalização envolvidas; analisar a influência do microambiente tumoral na progressão neoplásica e avaliar as abordagens terapêuticas atuais e suas perspectivas futuras.

2 MATERIAIS E MÉTODOS

Este estudo foi desenvolvido por meio de uma revisão bibliográfica integrativa, fundamentada na análise de artigos científicos relacionados ao tema investigado. As buscas foram realizadas nas bases de dados PubMed, SciELO e Google Acadêmico, abrangendo publicações disponibilizadas entre os anos de 2021 e 2026.

Para compor a pesquisa, foram selecionados artigos que abordassem diretamente o tema estudado. A seleção inicial ocorreu por meio da leitura dos títulos e resumos, seguida da análise completa dos estudos considerados pertinentes aos objetivos propostos. Foram excluídas publicações sem relação direta com o objetivo, documentos indisponíveis para consulta integral e trabalhos repetidos. A estratégia de busca empregou descritores específicos relacionados ao tema “Sistema linfático, linfoma de Hodgkin; mecanismos fisiopatológicos; células Reed-

ISSN 2317-1316

Sternberg; tratamento personalizado", combinados por meio dos operadores booleanos AND, OR e NOT.

3 RESULTADOS E DISCUSSÃO

O linfoma de Hodgkin (LH) é uma neoplasia linfoide que envolve predominantemente os linfócitos B originados dos centros germinativos dos linfonodos, e tem como característica principal a presença de células de Hodgkin e Reed-Sternberg (HRS). As células HRS representam uma pequena parcela da massa tumoral e estão inseridas em um microambiente constituído por células espectadoras reativas, como linfócitos, histiócitos, plasmócitos e eosinófilos. O LH é dividido em duas categorias, o linfoma de Hodgkin clássico (LHC), que corresponde a aproximadamente 90% dos casos, e o linfoma de Hodgkin com predomínio linfocitário nodular (LHPLN) (Satou; Takahara; Nakamura, 2022).

A estimativa para novos casos de LHC no Brasil para cada ano entre 2026 a 2028 é de 3.070 casos por ano, com risco estimado de 1,41 por 100 mil habitantes. Desse total, 1.740 são estimados em homens e 1.330 em mulheres. Esses valores correspondem a um risco estimado de 1,66 caso novo a cada 100 mil homens e 1,18 a cada 100 mil mulheres, ocupando a vigésima posição entre os tipos de câncer mais incidentes (INSTITUTO NACIONAL DE CÂNCER, 2026, p. 61).

Os fatores de risco associados ao LHC envolvem predisposição familiar, exposições virais, imunossupressão, e respostas imunológicas anormais a doenças infecciosas. O risco do desenvolvimento de LHC é de duas a seis vezes maior em gêmeos monozigóticos, e em parentes de primeiro grau (Flerlage et al., 2023).

O EBV está presente nas células tumorais em 30% a 50% dos casos de LHC — atingindo 95% nos pacientes HIV positivos —, sendo mais frequente na infância, na velhice, em populações de países em desenvolvimento e no subtipo celularidade mista, no qual o DNA viral clonal contribui para a patogênese e manutenção das células de Reed-Sternberg, que representam apenas 1% a 2% da massa tumoral e são envolvidas por um microambiente imunossupressor; além disso, segundo Ansell (2024), o impacto prognóstico do vírus varia com a idade, relacionando-se a desfechos clínicos piores em pacientes com mais de 45 anos, mas a uma melhor evolução em jovens e em indivíduos africanos (Bednarska et al., 2024).

ISSN 2317-1316

As células de Reed-Sternberg (HRS) são células gigantes e multinucleadas formadas por falhas na divisão de células tumorais menores; durante a mitose, ocorre um erro na citocinese devido à falha de abscisão, enquanto a sinalização contínua via CD30 induz quebras na fita dupla do DNA, formação de pontes cromatídicas e desequilíbrios cromossômicos, alteração genética e estrutural que impede a separação celular adequada e favorece a geração dessas formas multinucleadas e hiperploides (Watanabe et al., 2023). A Figura 1 evidencia a morfologia das células de Hodgkin e Reed–Sternberg (destacadas nos círculos), bem como o infiltrado inflamatório reativo que constitui o microambiente tumoral.

Figura 1. Aspectos microscópicos das células tumorais e do microambiente no linfoma de Hodgkin clássico positivo para o vírus Epstein–Barr. Células de Reed–Sternberg (destacadas nos círculos brancos) apresentando citoplasma abundante, núcleos grandes (binucleados/multinucleados) e nucléolos eosinofílicos proeminentes. As setas pretas indicam o infiltrado inflamatório reativo composto por linfócitos, eosinófilos, plasmócitos e histiócitos ao redor da célula tumoral (Alibrahim, Gloghini e Carbone (2025).

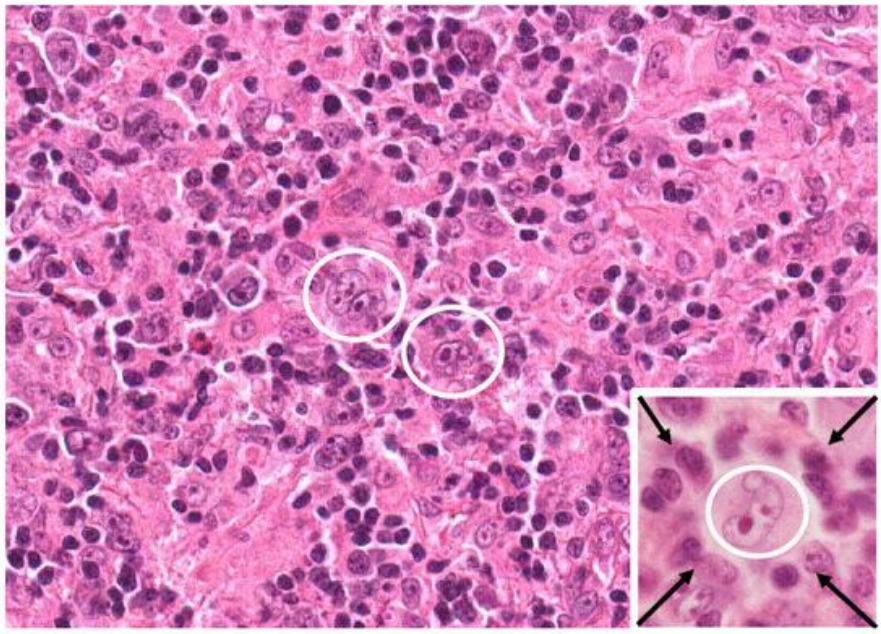

Apesar de possuírem um imunofenótipo anormal que expressa marcadores de diferentes linhagens hematopoiéticas — incluindo o fator de transcrição PAX5 aliado à redução na expressão de marcadores típicos de linfócitos B e do próprio BCR —, a análise genética isolada das células de HRS revelou que sua verdadeira origem celular são os linfócitos B do centro germinativo, visto que apresentam mutações somáticas acumuladas nos genes IgV. A elevada

ISSN 2317-1316

expressão de CD30 nas células HRS sugere uma relação com linfócitos B CD30+ normais, encontradas nos centros germinativos dos linfonodos e das amigdalas. Elas compartilham mutações nos genes das imunoglobulinas, troca de classe, intensa atividade do fator de transcrição MYC e padrões de expressão gênica semelhante. Porém, as células HRS perdem boa parte do programa de expressão característico da linhagem B, indicando que elas se originam de linfócitos B destinados à apoptose, mas evadem desse processo por ativarem vias de sobrevivência como MYC, NF-kB e JAK/STAT (Weniger; Küppers, 2021).

Figura 2. Complexidade celular e mecanismos imunorreguladores no microambiente tumoral do linfoma de Hodgkin clássico. Ao centro, a célula de Hodgkin e Reed–Sternberg (HRS) interage com uma rede celular heterogênea constituída por linfócitos T CD4+ (expressando pontos de controle imunitário como PD1, CTLA4, LAG3 e TOX), linfócitos T reguladores (FOXP3+), linfócitos T citotóxicos CD8+, linfócitos B, células NK, macrófagos (expressando PDL1, CD86 e IDO1), células dendríticas, eosinófilos, neutrófilos, mastócitos, células estromais e fibroblastos. Destacam-se as interações ligante-receptor (ex.: PD1/PD1-L, CD40/CD40L, CD47/SIRPα) e eixos imunossupressores que favorecem a evasão imune e a sobrevivência tumoral (adaptado de Georgoulis et al. 2023).

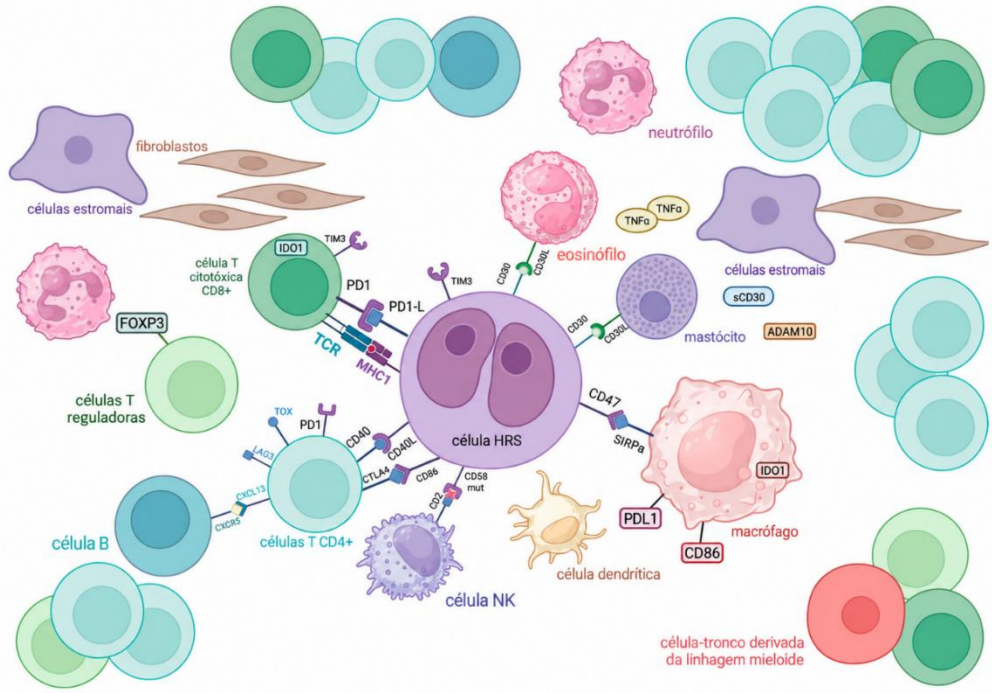

As células HRS apresentam grande instabilidade genômica, reconhecidas por mutações somáticas, entre elas alterações estruturais como translocações e alterações numéricas. O ganho cromossômico na região 9p24.1, frequente no LHC, engloba os genes JAK2, PD-L1 e PD-L2,

ISSN 2317-1316

ativando a via JAK/STAT e promovendo a superexpressão de PD-L1 e PD-L2, o que, somado a mutações em B2M e CIITA, compromete a apresentação de antígenos via MHC de classes I e II e favorece a evasão imune antitumoral (Van Bladel et al., 2022).

No LHC, o microambiente inflamatório é ativamente recrutado e modulado pelas células tumorais. O TGF-β (secretado pelas células HRS ou por macrófagos M2 estimulados via IL-13) não apenas estimula os fibroblastos a produzirem colágeno (causando a fibrose característica, especialmente no subtipo Esclerose Nodular), mas também atua como fator quimiotático para os mastócitos. Por sua vez, os mastócitos infiltram o tecido, proliferam e secretam mais citocinas profibróticas (como IL-13, TNF-α e mais TGF-β), alimentando um ciclo contínuo de remodelamento tecidual e deposição de colágeno (Tamma et al., 2023). A Figura 2 apresenta a composição do microambiente tumoral.

O diagnóstico inicial é feito estritamente por biópsia tecidual, sendo a análise do microambiente tumoral essencial para diferenciar os subtipos da doença e investigar refratariedade, recidiva e sobrevida reduzida, estudo este favorecido por tecnologias como citometria de massa, sequenciamento de RNA de célula única e imagens multiplexadas (Velasco-Suelto et al., 2024).

TRATAMENTOS ATUAIS E PERSPECTIVAS TERAPÊUTICAS

O tratamento inicial do LHC é determinado pelo subtipo histológico, estágio da doença, presença de sintomas B e fatores prognósticos de risco. Em estágios iniciais com prognóstico favorável, a conduta padrão baseia-se em dois ciclos do esquema ABVD — composto pela doxorrubicina (agente intercalante de DNA e inibidor da topoisomerase II), bleomicina (indutora de quebras na fita de DNA via radicais livres), vinblastina (alcaloide que inibe a polimerização de microtúbulos e bloqueia a mitose) e dacarbazina (agente alquilante que promove a metilação do DNA) —, seguidos de radioterapia de campo envolvido. Embora a adição do brentuximabe vedotina (BV) — um conjugado anticorpo-droga direcionado ao CD30 que entrega a monometilauristatina E (MMAE) para desestruturar a rede microtopar e induzir apoptose — traga benefícios para a sobrevida livre de progressão e sobrevida global, sua combinação direta com a bleomicina é contraindicada devido ao elevado risco de toxicidade pulmonar (Ansell, 2024).

ISSN 2317-1316

O nivolumabe (anticorpo monoclonal anti-PD-1) passou a ser avaliado em associação à doxorrubicina, vinblastina e dacarbazina, formando o esquema N+AVD, em um ensaio clínico abrangendo adolescentes e adultos com LHC nos estágios III ou IV; nessa estratégia, o N+AVD apresentou maior sobrevida livre de progressão e melhor perfil de segurança do que a combinação de brentuximabe vedotina (BV) com AVD, na qual a entrega direcionada da toxina antimitótica monometilauristatina E (MMAE) via anticorpo anti-CD30 esteve relacionada a maior interrupção do tratamento, enquanto os efeitos tóxicos imunomediados pelo bloqueio do ponto de checagem PD-1 com nivolumabe foram menos frequentes (Herrera et al., 2024).

Entre as abordagens promissoras em investigação (estágios de fase I ou II), destacam-se a combinação tripla de BV e nivolumabe com o ipilimumabe (anticorpo monoclonal anti-CTLA-4 que reativa linfócitos T na fase inicial de priming), novos conjugados anticorpo-fármaco como o camidanlumabe tesirina (direcionado ao CD25 para entregar a citotoxina pyrrolobenzodiazepina), anticorpos biespecíficos como o AFM13 (que se liga simultaneamente ao CD30 do tumor e ao CD16A de células NK e macrófagos) e a terapia com células CAR-T direcionadas ao CD30 (linfócitos T do próprio paciente reprogramados geneticamente com receptores quiméricos de antígeno para reconhecer e destruir a célula tumoral) (MOHTY et al., 2021).

O transplante alogênico de células hematopoiéticas (ASCT) pode ser considerado como estratégia terapêutica, com condicionamento não mieloablativo ou de intensidade reduzida. O BV também pode ser empregado como terapia transitória até o transplante alogênico, decorrente do histórico de eficácia e toxicidade controlada. O tratamento anterior com anticorpos anti-PD-1 antes do transplante alogênico requer cautela, pois o risco de complicações imunológicas aumenta, e o tratamento perde a eficácia (MOHTY et al., 2021).

Pacientes que passam por uma primeira recaída podem ser submetidos à quimioterapia de resgate seguida de ASCT. Nos pacientes que apresentam falha tanto ao BV quanto aos anticorpos anti-PD-1, outras terapias-alvos podem ser utilizadas, como lenalidomida, inibidores de PI3K/mTOR, inibidores de HDAC (histona deacetilase) e terapia com células CAR-T anti-CD30 (CHE et al., 2023).

O pembrolizumabe é um anticorpo monoclonal anti-PD-1, que demonstrou eficácia no tratamento de pacientes com LHC recidivado ou refratário, incluindo pacientes previamente submetidos ao ASCT. O tratamento apresentou uma segurança clinica aceitável, sendo

ISSN 2317-1316

hipotireoidismo, pirexia, neutropenia, dispneia e diarreia as reações adversas pertinentes. A combinação de pembrolizumabe com gemcitabina, vinorelbina e doxorrubicina lipossomal (pembro-GVD) demonstrou resultados relevantes como terapia de segunda linha em pacientes elegíveis ao transplante (CHE et al., 2023).

O camrelizumabe é um anticorpo monoclonal anti-PD-1, associado à gemcitabina e oxaliplatina (GEMOX) como terapia de resgate em pacientes com LHC recidivado ou refratário. As complicações terapêuticas foram o aumento das transaminases, neutropenia, vômitos, náuseas, leucopenia e trombocitopenia, sendo a maioria efeitos controláveis, indicando que o esquema com camrelizumabe e GEMOX pode representar uma estratégia eficaz e uma alternativa para reduzir a doença antes do ASCT (Liu et al., 2024).

4 CONCLUSÃO

O LHC se desenvolve em decorrência da interação entre as alterações celulares, moleculares e epigenéticas. A relação das células HRS com o microambiente tumoral estabelece condições favoráveis à manutenção e progressão tumoral. A ativação das vias de sinalização como NF-κB, JAK/STAT e PI3K/AKT, e modificações que contribuem para o escape imunológico, como o aumento de PD-L1, propiciam a proliferação celular e modulam a resposta imunológica. A compreensão desses diversos mecanismos permitiu o desenvolvimento de terapias direcionadas e a expansão de opções de tratamentos. Esquemas como o ABVD e o BEACOPP já se encontram estabelecidos, enquanto tratamentos a partir de anticorpos monoclonais e inibidores de vias de controle imunológicos representam alternativas importantes, principalmente para casos recidivantes ou refratários. Mesmo diante dos avanços alcançados, ainda há muitos estudos em andamento que precisam ser aprofundados para possibilitar tratamentos mais eficazes e seguros.

5 DECLARAÇÃO DE USO DE IA

Declaração de Uso de IA: Durante a elaboração deste trabalho, utilizou-se a ferramenta Gemini para auxílio na tradução e adaptação de imagens. O conteúdo gerado foi revisado, editado e validado pela autora, que assume total responsabilidade pelo texto final.

ISSN 2317-1316

6 REFERÊNCIAS

ALIBRAHIM, Mohamed Nazem; GLOGHINI, Annunziata; CARBONE, Antonino. Immune Deficiency/Dysregulation-Associated EBV-Positive Classic Hodgkin Lymphoma. Cancers, v. 17, n. 9, p. 1433, 2025. DOI: https://doi.org/10.3390/cancers17091433

ANSELL, Stephen M. Hodgkin lymphoma: 2025 update on diagnosis, risk-stratification, and management. American Journal of Hematology, v. 99, n. 12, p. 2367–2378, 2024. DOI: https://doi.org/10.1002/ajh.27470

BEDNARSKA, Karolina; CHOWDHURY, Rakin; TOBIN, Joshua W. D.; SWAIN, Fiona; KEANE, Colm; BOYLE, Stephen; KHANNA, Rajiv; GANDHI, Maher K. Epstein–Barr virus-associated lymphomas decoded. British Journal of Haematology, v. 204, n. 2, p. 415–433, 2024. DOI: https://doi.org/10.1111/bjh.19255.

CAMPO, Elias et al. The International Consensus Classification of Mature Lymphoid Neoplasms: a report from the Clinical Advisory Committee. Blood, v. 140, n. 11, p. 1229–1253, 15 sep. 2022. DOI: https://doi.org/10.1182/blood.2022015851
CHE, Yuxuan; DING, Xiaolei; XU, Liye; ZHAO, Jian; ZHANG, Xian; LI, Na; SUN, Xiuhua. Advances in the treatment of Hodgkin's lymphoma (Review). International Journal of Oncology, v. 62, n. 5, art. 61, 2023. DOI: 10.3892/ijo.2023.5509

FLERLAGE, Jamie E. et al. Discovery of novel predisposing coding and noncoding variants in familial Hodgkin lymphoma. Blood, v. 141, n. 11, p. 1293–1307, 2023. DOI: https://doi.org/10.1182/blood.2022016056

GEORGOULIS, Vasileios et al. Unraveling the Immune Microenvironment in Classic Hodgkin Lymphoma: Prognostic and Therapeutic Implications. Biology, v. 12, n. 6, p. 862, 2023. DOI: https://doi.org/10.3390/biology12060862

GLOGHINI, Annunziata et al. Hodgkin Reed-Sternberg Cells of Classic Hodgkin Lymphoma: Morphology, Phenotype, Genotype, and Cell of Origin. Cancers, v. 18, n. 9, art. 1446, abr. 2026. DOI: https://doi.org/10.3390/cancers18091446

HERRERA, Alex F. et al. Nivolumab + AVD in advanced-stage classic Hodgkin's lymphoma. The New England Journal of Medicine, v. 391, n. 15, p. 1379–1389, 2024. DOI: 10.1056/NEJMoa2405888

INSTITUTO NACIONAL DE CÂNCER (Brasil). Estimativa 2026: incidência de câncer no Brasil. Rio de Janeiro: INCA, 2026. Disponível em: https://www.gov.br/inca/pt-br/assuntos/cancer/numeros/estimativa.

LIU, Yangfei et al. Camrelizumab plus gemcitabine and oxaliplatin for relapsed or refractory classical Hodgkin lymphoma: a phase II trial. BMC Medicine, v. 22, art. 107, 2024. DOI: https://doi.org/10.1186/s12916-024-03329-8

ISSN 2317-1316

MOHTY, Razan; DULERY, Rémy; BAZARBACHI, Abdul Hamid; et al. Latest advances in the management of classical Hodgkin lymphoma: the era of novel therapies. Blood Cancer Journal, v. 11, n. 7, p. 126, 2021. DOI: 10.1038/s41408-021-00518-z.

SATOU, Akira; TAKAHARA, Taishi; NAKAMURA, Shigeo. An update on the pathology and molecular features of Hodgkin lymphoma. Cancers, Basel, v. 14, n. 11, art. 2647, 2022. DOI: 10.3390/cancers14112647

TAMMA, Roberto et al. The tumor microenvironment in classic Hodgkin's lymphoma in responder and no-responder patients to first line ABVD therapy. Cancers, Basel, v. 15, n. 10, art. 2803, 2023. DOI: 10.3390/cancers15102803

VAN BLADEL, Diede A. G. et al. Novel approaches in molecular characterization of classical Hodgkin lymphoma. Cancers, Basel, v. 14, n. 13, art. 3222, 2022. DOI: 10.3390/cancers14133222

VELASCO-SUELTO, Jesús et al. Hodgkin lymphoma and liquid biopsy: a story to be told. Journal of Experimental & Clinical Cancer Research, v. 43, n. 1, art. 184, 2024. DOI: 10.1186/s13046-024-03108-6

WATANABE, Mariko; HATSUSE, Hiromi; NAGAO, Kazuaki; NAKASHIMA, Makoto; UCHIMARU, Kaoru; OTSU, Makoto; MIYAZAKI, Koji; HORIE, Ryouichi. CD30 induces Reed-Sternberg cell-like morphology and chromosomal instability in classic Hodgkin lymphoma cell lines. Cancer Science, v. 114, n. 8, p. 3433–3445, 2023. DOI: https://doi.org/10.1111/cas.15874

WENIGER, Marc A.; KÜPPERS, Ralf. Molecular biology of Hodgkin lymphoma. Leukemia, [s. l.], v. 35, n. 4, p. 968–981, mar. 2021. DOI: https://doi.org/10.1038/s41375-021-01204-6

WORLD HEALTH ORGANIZATION. International Agency for Research on Cancer. Hodgkin lymphoma: source GLOBOCAN. Lyon: IARC, 2026. (Cancer Tomorrow Series). Disponível em: https://gco.iarc.who.int/tomorrow