ISSN: 2594-6153

Achados de Ultrassonografia 3D com Power Doppler em Pacientes com Câncer de Endométrio – Uma Revisão Sistemática de Literatura com Meta-Análise

Fabiana Alvarez Dominiciano, Antônio José de Macedo Bernardes, Priscila Pereira Fávero

Universidade Brasil, São Paulo-SP, Brasil
Email: prolifeclinica@gmail.com

Resumo: Objetivo: Avaliar a utilidade dos parâmetros de ultrassonografia 3D e Power Doppler na diferenciação de lesões endometriais benignas e malignas. Métodos: Revisão sistemática com meta-análise no banco de dados PubMed, EMBASE e Cochrane, com corte temporal entre janeiro de 2000 a janeiro de 2020. Resultados: Após a aplicação dos critérios de inclusão e exclusão, dos 3461 artigos encontrados, 6 foram selecionados para meta-análise. A média combinada para o grupo benigno foi de 0,941 (IC 95% 0,491 – 1,392) e do grupo com achados de malignidade foi de 4,458 (IC 95% 1,41 – 7,49). Foi encontrada diferença estatisticamente significativa entre esses dados ($p < 0,001$). Conclusões: Este estudo agrega por ser a primeira meta-análise a avaliar os valores de média combinada para as variáveis descritas.
Palavras-chave: Câncer de Endométrio; Ultrassom; 3D; Power Doppler.

3D Ultrasonography Findings with Power Doppler in Patients with Endometric Cancer - A Systematic Literature Review with Meta-Analysis

Abstract: Objective: To evaluate the utility of 3D ultrasound and Power Doppler parameters in differentiating between benign and malignant endometrial lesions. Methods: Systematic review with meta-analysis in the PubMed, EMBASE and Cochrane database, with time cut between January 2000 and January 2020. Results: After applying the inclusion and exclusion criteria, of the 3461 articles found, 6 were selected for meta-analysis. The combined mean for the benign group was 0.941 (95% CI 0.491 - 1.392) and the group with malignancy findings was 4.458 (95% CI 1.41 - 7.49). A statistically significant difference was found between these data ($p <0.001$). Conclusions: This study adds for being the first meta-analysis to evaluate the values of combined mean for the described variables.
Keywords: Endometrial cancer; Ultrasound; 3D; Power Doppler.

Introdução

O câncer endometrial (CE) é a neoplasia maligna mais comum do aparelho genital feminino, acomete mulheres no período pós-menopausa e tem incidência aumentada pelo aumento na expectativa de vida [1]. A literatura [2] associa alguns fatores de risco como menarca precoce, menopausa tardia e terapia de estrogênio aumentam consideravelmente o risco de câncer do endométrio, assim como a obesidade, o diabetes mellitus e a hipertensão. Desses fatores, o mais prevalente relacionado a essa patologia é a estimulação estrogênica, prolongada e sem oposição [3].

A Ultrassonografia Transvaginal é geralmente a primeira etapa na investigação diagnóstica do sangramento pós-menopausa, como achados ultrassonográficos específicos, como endométrio espessado, endométrio fluido, ou vascularidade anormal foram associados a

ISSN: 2594-6153

um risco aumentado de CE [8–13]. No entanto, procedimentos invasivos (biópsia endometrial (EMB), histeroscopia e/ou dilatação e curetagem) são necessários para o diagnóstico definitivo. Esses procedimentos estão associados com alto custo, desconforto do paciente, exposição potencial a anestesia e riscos cirúrgicos, como perfuração uterina ou infecção [14]. Porque o risco de CE é baixo no cenário de um endométrio fino, muitos especialistas recomendam um corte mínimo para a espessura endometrial, abaixo do qual o teste invasivo pode ser evitado [4,8,13,15] Poucos estudos examinaram o desempenho de outros achados de ultrassom, como volume endometrial (VE), índice de fluxo vascular (IFV), índice de vascularização (IV) e índice de fluxo da artéria uterina (IFA) para detectar CE.

Objetivo: O presente estudo tem como objetivos avaliar os achados de ultrassom power doppler - EV, VFI, VI e FI - para determinar se esses parâmetros podem melhorar a detecção de CE e estimar a partir de uma metanálise os valores da média combinada desses parâmetro para pacientes com achados benignos e malignos.

Material e Métodos

Foi realizada uma Revisão Sistemática de acordo com as diretrizes de itens de relatório preferidos para revisões sistemáticas e meta-análises (PRISMA) [4] limitadas aos idiomas inglês, português e espanhol de estudos publicados entre janeiro de 2000 a janeiro de 2020, a partir do banco de dados Medline via PubMed, EMBASE e Cochrane. Utilizando os seguintes descritores em combinações AND e OR: “endometrial bleeding”, “endometrial câncer”; “Ultrassound”; “Power Doppler”; “3D”. Buscou-se por séries de casos, relatos de casos, coortes retrospectivas ou prospectivas, estudos randomizados, revisões sistemáticas sobre o tema que apresentavam pacientes com sangramento uterino no período perimenopausa avaliado por ultrassonografia e que descrevessem os achados de vascularização com o uso do power doppler e ultrassom 3D. Uma estimativa combinada da mediana geral dos achados do US com Power Doppler das pacientes do grupo benigno e maligno foi calculada usando um modelo de efeitos aleatórios com ponderação de variância inversa e visualizada usando um Forest Plot.

Resultados

O resumo da busca apresenta-se na **Figura 1**, com um fluxograma que descreve o processo de identificação, screening e elegibilidade dos estudos avaliados. Os 6 estudos selecionados continham dados completos de suas populações sobre o Volume Endometrial (VE), *Vascular Index* (índice vascular), *Flow Index* (índice de fluxo) e do *Vascularization Flow Index* (índice de fluxo de vascularização). A estimativa média combinada de VE para

mulheres com achados benignos foi de 4,51 mL, com I2 63,64% (p-heterogeneidade 0,001). A estimativa média combinada para achados malignos foi de 8,42 mL com I2 61,47% (p-heterogeneidade 0,001).

A média combinada de IV no grupo benigno foi de 4,04 com I2 72,33% (p-heterogeneidade 0,001) enquanto no maligno foi de 14,04 com I2 55,81% (p-heterogeneidade 0,001). A média do índice de vascularização (IV) no endométrio do grupo benigno variou de 0,49 a 10,56 e no grupo maligno de 10,05 a 18,97.

A média combinada de IV no grupo benigno foi de 4,04 com I2 72,33% (p-heterogeneidade 0,001) enquanto no maligno foi de 14,04 (IC 95% 10,65 – 17,43) com I2 55,81% (p-heterogeneidade 0,001).

A média do índice de fluxo no endométrio (IFE) do grupo benigno variou nos estudos de 13,96 a 27,42 e de 17,45 a 33,16 no grupo de malignidade. A média combinada para o grupo benigno foi de 21,67 com I2 92,31% (p-heterogeneidade 0,001). A média combinada para achados malignos foi de 27,84 I2 94,61% (p-heterogeneidade 0,001).

A média do índice de fluxo de vascularização (IFV) no grupo benigno variou nos estudos de 0,10 a 0,2,77, enquanto no grupo de malignidade variou entre 0,200 a 9,17. A média combinada para o grupo benigno foi de 0,941 com I^2 71,41% (p-heterogeneidade 0,001). A média combinada para os endométrios com achados de malignidade foi de 4,458 com I^2 94,61% (p-heterogeneidade 0,001). Para as variáveis VE, IV e IFV foi encontrada diferença estatisticamente significativa entre a média combinada dos grupos ($p < 0,001$).

A **Figura 2** apresenta os valores médios reportados por cada estudo e um forestplot que sumariza os dados do VE, IV, IFE e IFV, respectivamente.

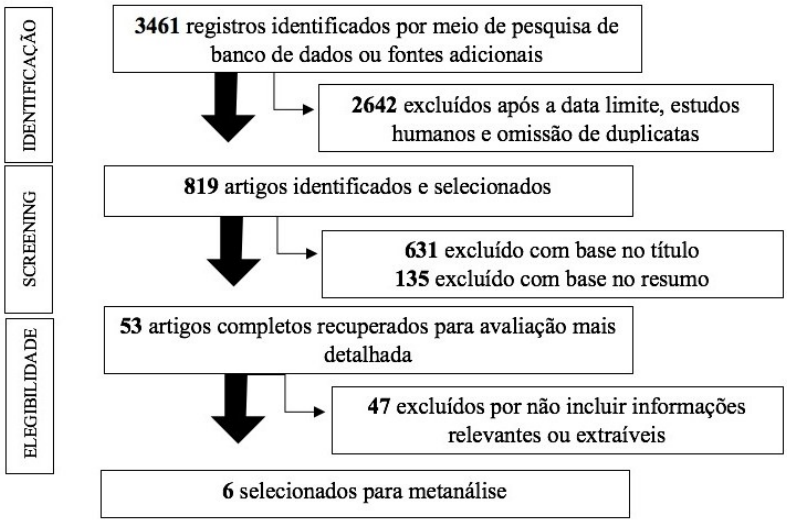

Figura 1-Artigos identificados e avaliados para elegibilidade.

ISSN: 2594-6153

Discussão

Até o presente momento, este é o primeiro estudo que se propôs a estimar valores médios dos achados de ultrassom 3D com Power Doppler a partir da combinação dos estudos descritos na literatura e também é a primeira revisão sistemática específica a incluir todos os dados do US 3D Power Doppler. A estimativa média combinada de cada um desses parâmetros é de extrema importância para a prática clínica. Por se tratar de uma modalidade recente como instrumento de diagnóstico em ginecologia, os parâmetros de normalidade e que sugerem malignidade não estão tão bem fundamentados e definidos. Tradicionalmente a espessura endometrial é um método testado e bem aceito no rastreamento do câncer de endométrio [1,7]. Recentemente, o estudo deste foi objetivo de pesquisa de uma meta-análise, reportada por Long et al. 2020 [1], que descreveu a média combinada dos valores de CE para população estudada. No entanto, apesar da importância da espessura do endométrio para o diagnóstico de CE, sua estimativa e os achados de ultrassom normal podem não fornecerem uma imagem precisa do endométrio, especialmente quando o revestimento é irregular ou indistinto [8]. Neste sentido, diversos autores sugerem que os índices de fluxos e os padrões vasculares calculados no 3D power doppler são ferramentas úteis no diagnóstico desta patologia [2,3].

O ultrassom tridimensional pode processar todo o endométrio, mesmo no plano coronal, e o volume desejado é calculado com o software VOCAL ou outro programa integrado. É aceito que o volume calculado pelo software VOCAL pode representar o verdadeiro volume do tecido [2]. O IV mede o número de voxels coloridos no volume, que representa os vasos no tecido e é expresso em porcentagem. IFE é o valor médio da cor nos voxels coloridos, que indica a intensidade média do fluxo sanguíneo e é expresso como um número inteiro de 0 a 100. IFV é o valor médio de todos os voxels coloridos no volume, que representa a vascularização e fluxo sanguíneo, e também é expresso como um número inteiro de 0 a 100 [3]. Gruboeck et al. 1996 [4] analisaram o valor diagnóstico do volume endometrial em pacientes com sangramento pós-menopausa para o diagnóstico de câncer endometrial. Eles relataram que um volume endometrial ≥ 13,0 mL detectaria todos os cânceres endometriais com uma taxa de falsos positivos de 1,2%. Eles incluíram todas as pacientes sem considerar a espessura endometrial e apenas onze casos de câncer endometrial (34). Neste estudo, a média combinada do volume endometrial foi de 8,4 mL, aos se observar a figura 2 que apresentou o forest plot para esta variável é possível perceber que o limite

superior dos estudos não ultrapassam 13mL, o maior valor, 12,22 mL, foi encontrado no artigo de Liu et al. (2019).

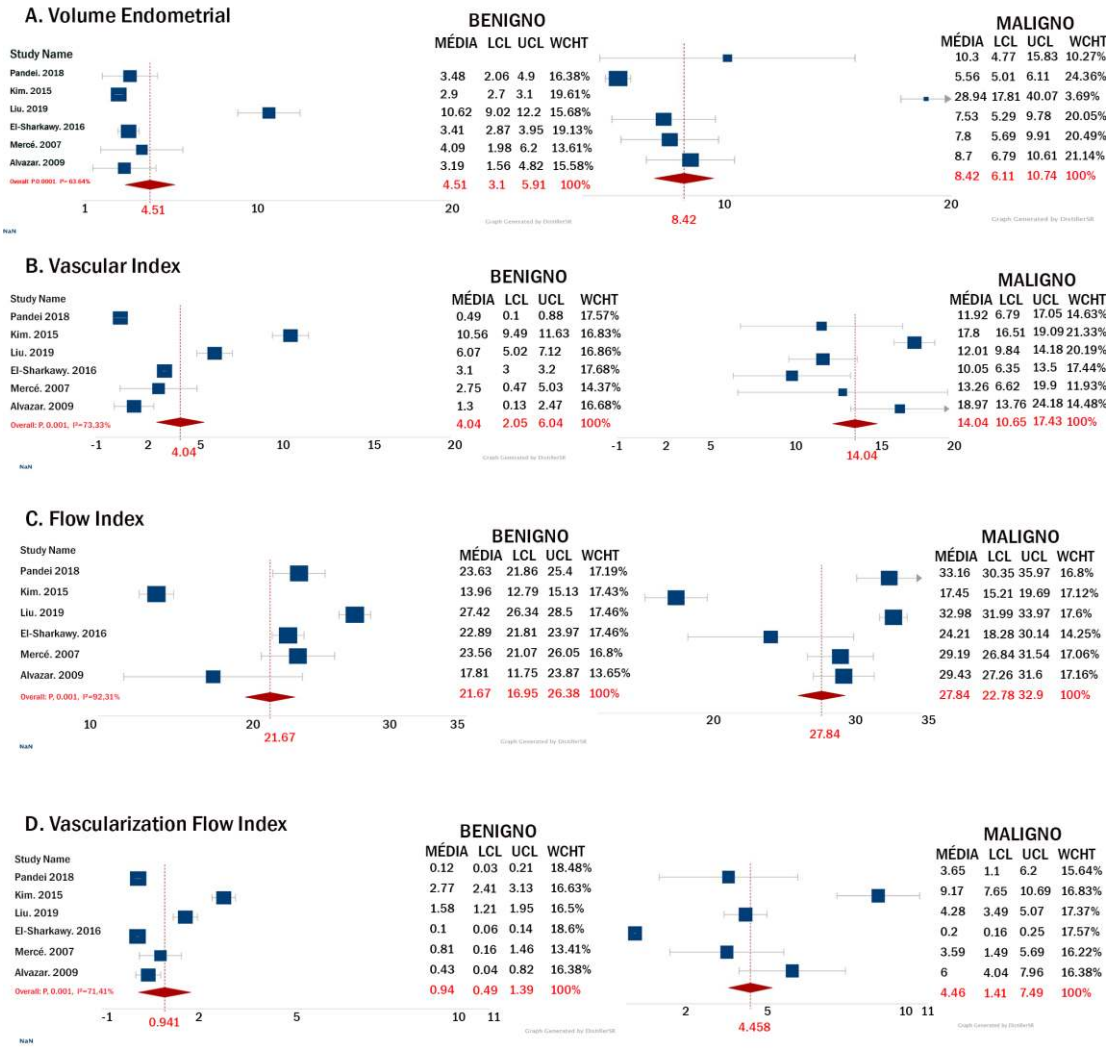

Figura 2- Média Combinada, médias e intervalos de confiança de 95% reportadas pelos estudos incluídos na análise. (A) Volume Endometrial, (B) Índice de Vascularização, (C) Índice de Fluxo, (D) Índice de Fluxo de Vascularização. Legenda: WCHT- Peso, referente a análise randômica; LCL e UCL- Intervalo de confiança.

Deste modo, o presente estudo corrobora com o que foi encontrado pelos outros autores, de que valores acima de 13mL apresentariam alta especificidade para o diagnóstico de câncer de endométrio.

Como foi observado nos resultados, em todos os parâmetros testados foi encontrada alta heterogeneidade dos estudos pelos valores de I2. Os autores do presente estudo consideram que isso se deve a variação que existe entre quem realiza o exame. Apesar dos parâmetros serem estimados por um software, as imagens são obtidas por profissionais e diferentes angulações ou mesmo configurações do US podem interferir nos resultados.

Conclusões

O presente estudo demonstra-se de grande impacto e relevância por ser o primeiro a estimar valores médios dos achados de ultrassom 3D com Power Doppler a partir da combinação dos estudos descritos na literatura. Além disso, até o momento, este estudo é a primeira revisão sistemática específica a incluir todos os dados do US 3D Power Doppler.

Referências

1. Long B, Clarke MA, Morillo ADM, Wentzensen N, Bakkum-Gamez JN. Ultrasound detection of endometrial cancer in women with postmenopausal bleeding: Systematic review and meta-analysis. Gynecol Oncol. 2020;157(3):624–33.
2. Burbos N, Musonda P, Giarenis I, Shiner AM, Giamougiannis P, Morris EP, et al. Predicting the risk of endometrial cancer in postmenopausal women presenting with vaginal bleeding: The Norwich DEFAB risk assessment tool. Br J Cancer. 2010;102(8):1201–6.
3. Ewies AAA, Musonda P. Managing postmenopausal bleeding revisited: What is the best first line investigation and who should be seen within 2 weeks? A cross-sectional study of 326 women. Eur J Obstet Gynecol Reprod Biol. 2010;153(1):67–71.
4. Sheikh MA, Althouse AD, Freese KE, Soisson S, Edwards RP, Welburn S, et al. USA Endometrial Cancer Projections to 2030: Should we be concerned? Futur Oncol. 2014;10(16):2561–8.
5. Bueloni-Dias FN, Spadoto-Dias D, Nahás-Neto J, Nahás EAP. Fatores preditivos para a ocorrência de pólipos endometriais em mulheres na pós-menopausa. Rev Bras Ginecol e Obstet. 2014;36(11):489–96.
6. Ministério da Saúde B. Estimativa 2020 Incidência de Câncer no Brasil.
7. Lee DO, Jung MH, Kim HY. Prospective comparison of biopsy results from curettage and hysteroscopy in postmenopausal uterine bleeding. J Obstet Gynaecol Res. 2011;37(10):1423–6.
8. Smith-Bindman R, Kerlikowske K, Feldstein VA, Subak L, Scheidler J, Segal M, et al. Endovaginal ultrasound to exclude endometrial cancer and other endometrial abnormalities. J Am Med Assoc. 1998;280(17):1510–7.
9. Tabor A, Watt HC, Wald NJ. Endometrial thickness as a test for endometrial cancer in women with postmenopausal vaginal bleeding. Obstet Gynecol. 2002;99(4):663–70.
10. Breijer MC, Peeters JAH, Opmeer BC, Clark TJ, Verheijen RHM, Mol BWJ, et al. Capacity of endometrial thickness measurement to diagnose endometrial carcinoma in asymptomatic postmenopausal women: A systematic review and meta-analysis. Ultrasound Obstet Gynecol. 2012;40(6):621–9.
11. Makled AK, Elmekkawi SF, El-Refaie TA, El-Sherbiny MA. Three-dimensional power Doppler and endometrial volume as predictors of malignancy in patients with postmenopausal bleeding. J Obstet Gynaecol Res. 2013;39(5):1045–51.
12. Opolskiene G, Sladkevicius P, Valentin L. Two- and three-dimensional saline contrast sonohysterography: interobserver agreement, agreement with hysteroscopy and diagnosis of endometrial malignancy. Ultrasound Obstet Gynecol. 2009;33(5):574–82.
13. Rossi A, Forzano L, Romanello I, Fachechi G, Marchesoni D. Assessment of endometrial volume and vascularization using transvaginal 3D power Doppler angiography in women with postmenopausal bleeding. Int J Gynecol Obstet. 2012;119(1):14–7.
14. Critchley H, Warner P, Lee A, Brechin S, Guise J, Graham B. Evaluation of abnormal uterine bleeding: comparison of three outpatient procedures within cohorts defined by age and menopausal status. Health Technol Assess (Rockv). 2004;8(34):195–227.
15. Clarke MA, Long BJ, Del Mar Morillo A, Arbyn M, Bakkum-Gamez JN, Wentzensen N. Association of endometrial cancer risk with postmenopausal bleeding in women a systematic review and meta-analysis. JAMA Intern Med. 2018;178(9):1201–8.