ISSN: 2594-6153

Primeiro registro de não aderência de nadadeira peitoral em *Dasyatis hypostigma* (Myliobatiformes: Dasyatidae)

Bruna Cabral Carneiro Batista, Matheus Marcos Rotundo

Universidade Santa Cecília (UNISANTA), Santos-SP, Brasil

E-mail: brunabatista@unisanta.br

Resumo: O presente estudo teve como objetivo registrar e descrever a morfologia do primeiro registro de não aderência de nadadeira peitoral ao crânio em um exemplar macho de *Dasyatis hypostigma* (Myliobatiformes: Dasyatidae) capturado na região de São Francisco do Sul, SC – Brasil. Junto com o exemplar anômalo, outro da mesma espécie, com tamanho similar e em condições normais foram radiografados para as análises comparativas. A anomalia está associada com mutações nas cartilagens antorbital e propterígio, porém as causas não foram determinadas. Estudos detalhados em embriões anômalos correlacionando dados genéticos e ecotoxicológicos são necessários, assim como o monitoramento destes registros para compreender a natureza e a frequência desta anomalia.

Palavras-chave: Anomalia congênita; teratogênico; raias; Chondrichthyes.

First record of pectoral fin non-adherence in *Dasyatis hypostigma* (Myliobatiformes: Dasyatidae)

Abstract: The present study purpose to record and describe the morphology of the first record of pectoral fin non-adherence to the skull in a male specimen of *Dasyatis hypostigma* (Myliobatiformes: Dasyatidae) captured in the region of São Francisco do Sul, SC - Brazil. Along with the abnormal specimen, another of the same species, with similar size and normal conditions, were radiographed for comparative analyses. Abnormality is associated with mutations in the antorbital and propterygium cartilages, however the causes have not been determined. Detailed studies on abnormal embryos correlating genetic and ecotoxicological data are needed, as well as monitoring these records to understand the nature and frequency of this abnormality.

Keywords: Congenital abnormalilty; teratogenic; rays; Chondrichthyes.

Introdução

Anomalias morfológicas com alto grau de severidade em Elasmobranchii vêm sendo descritas a mais de um século [1]. Dentro de Myliobatiformes, a família Dasyatidae possui diversos registros de deformidades morfológicas de cabeça e nadadeiras peitorais, principalmente nos gêneros *Urotrygon*, *Hypanus* e *Gymnura* [2-5]. Estas alterações possivelmente ocorrem na fase inicial embrionária (*shark stage*), onde os embriões ainda não possuem as nadadeiras peitorais aderidas ao crânio [6,7]. Os registros em juvenis e adultos indicam falhas de descontinuidade no desenvolvimento, seja por mutação gênica natural [8] ou

ISSN: 2594-6153

exposição materna a teratógenos (inibidores da divisão celular e síntese proteica, causando alterações nas interações morfogênicas e padrões de diferenciação) [2,5,6,8,9].

Anomalias de nadadeiras peitorais em raias podem afetar a capacidade de natação, interferir na capacidade de fuga e alimentação, reduzindo assim, sua expectativa de vida [8,10]. Assim, considera-se importante o monitoramento destes registros para compreender a natureza e a frequência desta anomalia, visando a saúde populacional.

Objetivos

O presente estudo teve como objetivo registrar e descrever a morfologia do primeiro registro de não aderência de nadadeira peitoral ao crânio em um exemplar macho de *Dasyatis hypostigma* Santos & Carvalho, 2004 (Myliobatiformes: Dasyatidae) capturado na região de São Francisco do Sul, Santa Catarina – Brasil.

Material e Métodos

Em 08/04/2019 um exemplar (macho) de *Dasyatis hypostigma* foi capturado como fauna acompanhante da pesca de arrasto de parelha na região de São Francisco do Sul, Santa Catarina – Brasil (26º10'38"S/ 48º13'47"W), em 24 m de profundidade. O exemplar foi doado através do Projeto "Pró-pesca: pescando o conhecimento" desenvolvido pelo Acervo Zoológico da Universidade Santa Cecília (AZUSC). Em laboratório, posteriormente a identificação taxonômica, baseada em Gomes et al. 2010 [11] e Last et al. 2016 [12], o exemplar anômalo foi avaliado macro morfologicamente e posteriormente radiografado, sempre comparado com um exemplar da mesma espécie, sexo, tamanho similar e em condições normais.

Resultados

O exemplar anômalo (comprimento total: 535mm e largura de disco: 283mm) não apresenta aderência entre a nadadeira peitoral direita e crânio (fig. 1A). O não fechamento se estende do ápice rostral anterior à primeira abertura branquial, a qual está posicionada (latero-ventralmente) no ângulo entre o crânio e a nadadeira peitoral (fig. 1B) e maior amplitude devido à ausência do fechamento da cartilagem pseudohialina (fig. 1C-I).

O propterígio direito apresenta angulação convexa na porção anterior, sendo levemente deslocado junto a cintura escapular, e apresenta maior angulação, além de pequenas alterações morfológicas (fig. 1C-II). A cartilagem antorbital (conectada a capsula nasal e articulada com

ISSN: 2594-6153

propterígio) apresenta um maior espessamento, embora o comprimento seja equivalente (fig. 1D-III).

As cartilagens ceratobranquiais direitas são mais alongadas lateralmente (em média 5mm). No mesmo lado, as aberturas das fendas branquiais são proporcionalmente maiores que as esquerdas. No lado esquerdo (fig. 1D-IV) e direito (fig. 1D-V), as ceratotríquias do ápice rostral anterior encontram-se curvadas, embora sustentadas pelos propterígios.

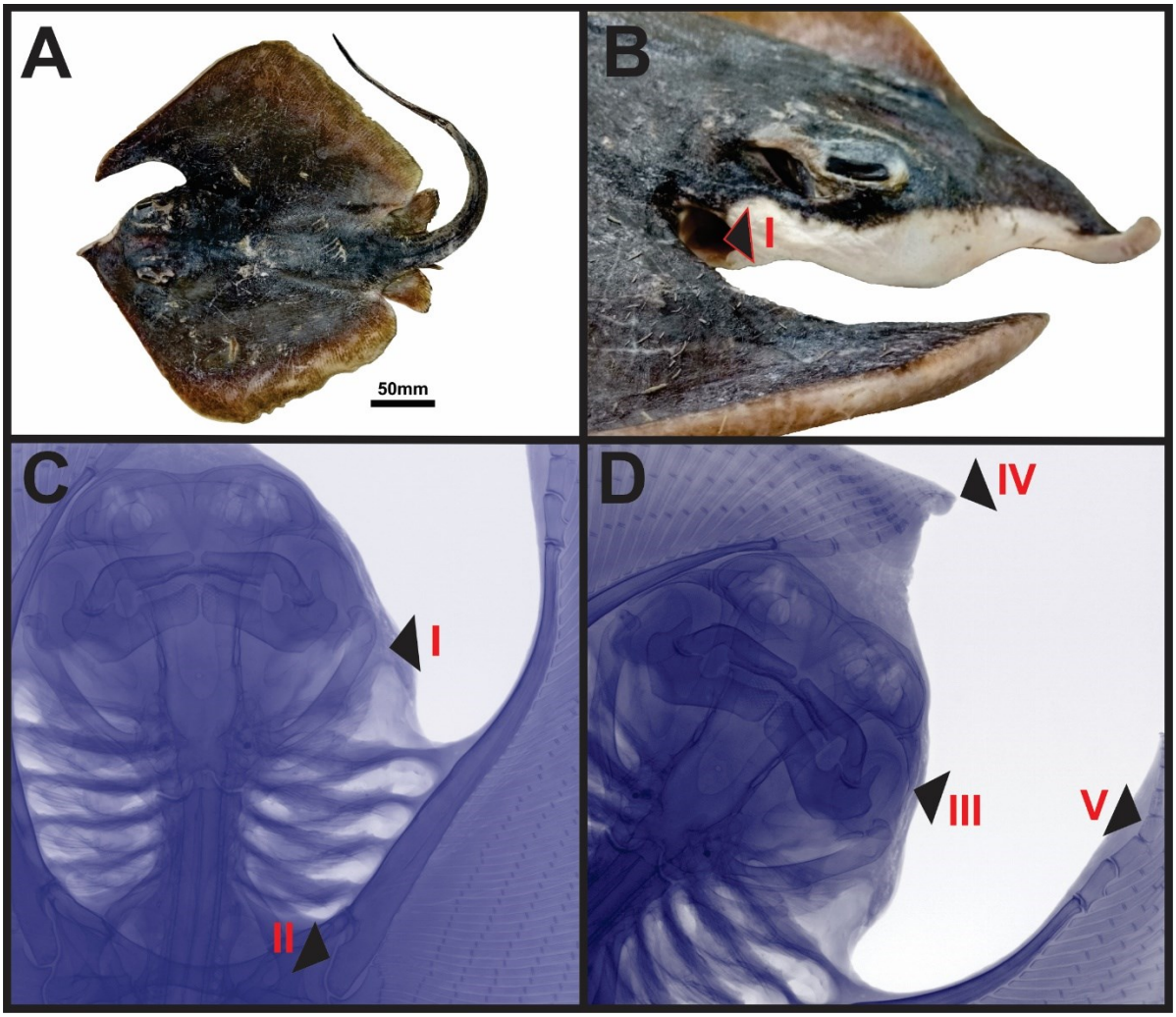

Figura 1. A – Exemplar (macho) anômalo de *Dasyatis hypostigma*; B – (I) primeira fenda branquial (latero-ventral); C – (I) não fechamento da cartilagem pseudohialina, (II) alterações morfológicas na articulação entre propterígio e cintura escapular; D – (III) cartilagem antorbital espessada, (IV e V) ceratotríquias curvadas.

Não foram verificadas outras alterações na cintura pélvica, mesopterígio (direito e esquerdo), metapterígios (direito e esquerdo) coluna vertebral, palatoquadrado, cartilagem de Meekel, cápsulas nasais e cartilagem rostral.

ISSN: 2594-6153

Discussão

As nadadeiras peitorais separadas da cabeça nos primeiros estágios do desenvolvimento é uma característica normal em raias, conhecida como "*shark stage*"; reportando a condição ancestral [6,7]. A permanência dessa não fusão, pode estar associada à supressão ou não formação da cartilagem antorbital [6], seja por mutação gênica natural [8], exposição materna à teratógenos ou deficiência nutricional grave na gestação [2-9]. Estudos realizados em peixes ósseos evidenciaram que alguns compostos tóxicos podem interferir na formação do embrião durante a organogênese, promovendo malformações de cabeça, arcos branquiais, boca e nadadeiras [13,14].

Alguns dos registros em embriões (até 80% de uma mesma prole com indivíduos com alterações morfológicas) [2,16], sugerem que a exposição durante a ontogênese à teratógenos podem ter um papel fundamental na ocorrência das malformações congênitas [2,8,15-17]. Porém, pode ocorrer variabilidade individual quanto a níveis de contaminação, pois todos os embriões são expostos as mesmas condições uterinas [15,16,18].

Apesar de ter sido capturado, o exemplar anômalo de *D. hypostigma* (presente estudo) apresentava estado nutricional normal, assim como os exemplares de registros com a mesma malformação [1-6], evidenciando que tal condição pode não afetar de forma substancial suas atividades biológicas.

Conclusões

No exemplar do presente estudo, a anomalia está associada a deformidades morfológicas nas cartilagens antorbital e propterígio, com consequências menor grau na cintura escapular. As consequências desta anomalia para o funcionamento fisiológico, incluindo os órgãos internos são desconhecidas, assim como os reais fatores que a originaram. Estudos detalhados em embriões anômalos, correlacionando dados genéticos e ecotoxicológicos são necessários para elucidar quais fatores são determinantes no desenvolvimento deste tipo de deformidade.

Agradecimentos: os autores agradecem aos pescadores do "Pró-pesca: pescando o conhecimento" pela doação do exemplar.

ISSN: 2594-6153

Referências

1. Bureau G. Sur une monstruosité de la raie estellée (*Raia asterias* Rondelet). Bull. Soc. Zool. Fr. 1890. 14: 313-316.
2. Torres-Huerta AM, Meraz J, Carrasco-Bautista PE, Díaz-Carballido PL. Morphological abnormalities of round rays of the genus *Urotrygon* in the Gulf of Tehuantepec. Marine Biodiversity. 2016. 46(1): 309-315.
3. Ramírez-Hernandez A, Palacios-Barreto P, Gaitan-Espitia JD, Reyes F, Ramírez J. Morphological abnormality in the longnose stingray *Dasyatis guttata* (Myliobatiformes: Dasyatidae) in the Colombian Caribbean. Anat. Rec. 2011. 251: 417-430.
4. Escobar-Sánchez O, Galván-Magaña F, Downton-Hoffmann CA, Carrera-Fernández M, Alatorre-Ramírez VG. First record of a morphological abnormality in the longtail stingray *Dasyatis longa* (Myliobatiformes: Dasyatidae) in the Gulf of California, Mexico. Marine Biodiversity Records. 2009. 2: e26.
5. Suresh TV, Raffi SM. Pectoral fin anomalies in the long-tailed butterfly ray, *Gymnura poecilura* collected from Nagapattinam coastal waters, south-east coast of India. Marine Biodiversity Records. 2012. 5: e96.
6. Rosa RS, Gomes UL, Gadig OBF. Um caso de teratogenia na raia de água doce *Potamotrygon motoro* (Natterer in Muller e Henle, 1841) (Chondrichthyes: Potamotrygonidae). Revista Nordestina de Biologia. 1996. 11: 125-32.
7. Radcliffe L. A barn-door skate (*Raja stabuliformis*) with abnormal pectoral fins. Nat. Hist. 1928. 28: 58-63.
8. Schmid K, Andrade M, Machado F, Araujo J, Corrêa E, Giarrizzo T. Morphological abnormality in a Longnose Stingray *Hypanus guttatus* (Bloch & Schneider, 1801) (Myliobatiformes: Dasyatidae). Biota Neotropica. 2019. 19(4): e20190792.
9. Shepard TH, Miller JR, Marois M. Methods for detection of environmental agents that produce congenital defects. Proceedings of the Guadeloupe Conference sponsored by l'Institut de la Vie. *In*: Methods for detection of environmental agents that produce congenital defects. North-Holland Publishing Company. 1975.
10. Mancini PL, Casas AL, Amorim AF. Morphological abnormalities in a blue shark *Prionace glauca* (Chondrichthyes: Carcharhinidae) foetus from southern Brazil. Journal of Fish Biology. 2006. 69(6): 1881-1884.
11. Gomes UL, Signori CN, Gadig OBF, Santos HRS. Guia para identificação de tubarões e raias do Rio de Janeiro. Technical Books, Rio de Janeiro. 2010.
12. Last PR, White WT, Naylor G. Three new stingrays (Myliobatiformes: Dasyatidae) from the Indo-West Pacific. Zootaxa. 2016. 4147(4): 377-402.
13. Jezierska B, Ługowska K, Witeska M. The effects of heavy metals on embryonic development of fish (a review). Fish Physiol Biochem. 2009. 35: 625-640.
14. Liang X, Souders CL, Zhang J, Martyniuk CJ. Tributyltin induces premature hatching and reduces locomotor activity in zebrafish (*Danio rerio*) embryos/larvae at environmentally relevant levels. Chemosphere. 2017. 189: 498-506.
15. Wosnick N, Takatsuka V, Mello AE, Dias J, Lubitz N, Azevedo VGD. Embryonic malformations in an offspring of the shortnose guitarfish. Brazilian Journal of Oceanography. 2019. 67: e19273.
16. Carmo WPDD, Fávaro LF. Teratogenic processes in an embryo without gills and low yolk absorption of *Zapteryx brevirostris* (Elasmobranchii: Rhinobatidae). Brazilian Journal of Oceanography. 2015. 63: 497–500.

ISSN: 2594-6153

17. Mnasri N, El-Kamel O, Boumaïza M, Bem-Amor MM, Reynaud C, Capapé C. Morphological abnormalities in two batoid species (Chondrichthyes) from northern Tunisian waters (central Mediterranean). Ann. Ser. Hist. Nat. 2010. 20: 181-190.
18. Bornatowski H, Abilhoa V. Record of an anomalous embryo of *Rhinobatos percellens* (Elasmobranchii: Rhinobatidae) in the southern coast of Brazil. Marine Biodiversity Records. 2009. 2: e36.