ISSN: 2594-6153

Deformidade Congênita em Nadadeira Peitoral em *Hypanus guttatus* (Myliobatiformes: Dasyatidae)

Bruna Cabral Carneiro Batista[1], Alexandre Pires Marceniuk[2], Alex Garcia Cavalleiro de Macedo Klautau[3], Matheus Marcos Rotundo[1]

[1]Universidade Santa Cecília (UNISANTA), Santos-SP, Brasil
[2]Universidade Estadual da Paraíba (UEPB), Campina Grande-PB, Brasil
[3]Centro de Pesquisa e Gestão de Recursos Pesqueiros do Litoral Norte (CEPNOR), Belém-PA, Brasil

E-mail: brunabatista@unisanta.br

Resumo: O objetivo deste estudo foi registrar e descrever a morfologia de uma não aderência da nadadeira peitoral ao crânio em uma fêmea de *H. guttatus* (Myliobatiformes: Dasyatidae) capturada no entorno dos recifes amazônicos, no Pará, Brasil. A anomalia observada está associada a mutações na cartilagem antorbital, cápsula nasal, propterígio e seus segmentos. As causas específicas não foram identificadas, sendo necessário novos estudos para compreender a origem destas alterações.

Palavras-chave: Anomalia; Elasmobranchii; Recifes amazônicos

Congenital Deformity in the Pectoral Fin of *Hypanus guttatus* (Myliobatiformes: Dasyatidae)

Abstract: This study aimed to document and describe the morphology of a non-fused pectoral fin to the head in a female *H. guttatus* (Myliobatiformes: Dasyatidae) captured from the Amazonian coast in Pará, Brazil. The observed anomaly is linked to mutations in the orbital cartilage, nasal capsule, propterygium and its segments, but the exact causes remain undetermined. Further detailed investigations of anomalous embryos, incorporating genetic and ecotoxicological data, are essential. Additionally, ongoing monitoring of such cases is crucial for a comprehensive understanding of the nature and prevalence of this abnormality.

Keywords: Amazonia; deformity; Elasmobranchs; fishes.

Introdução

As deformidades (particularmente na cabeça e nas nadadeiras peitorais) dentro da ordem Myliobatiformes, principalmente da família Dasyatidae, variam desde alterações sutis na simetria até malformações mais graves, que podem comprometer a funcionalidade dessas estruturas [1-4]. Diferentes estudos discutiram que estas alterações iniciam na fase embrionária [5,6], seja por mutação gênica ou por ações de teratogênicos, resultando em malformações estruturais que persistem até a fase adulta [1,4,5,7,8]. Podem comprometer a capacidade de natação, tornando os movimentos menos eficientes e dificultando a locomoção, assim como a eficiência na alimentação, que depende de movimentos precisos e coordenados, levando a uma

ISSN: 2594-6153

nutrição inadequada [7]. Como resultado, essas anomalias podem reduzir a expectativa de vida, afetando sua capacidade de sobreviver no ambiente natural [5,7,8].

Diante disso, o monitoramento contínuo desses registros é fundamental para compreender a natureza e a frequência dessas anomalias morfológicas, a fim de desenvolver estratégias de conservação e manejo que garantam a viabilidade a longo prazo das populações afetadas.

Objetivos

O presente estudo teve como objetivo registrar e descrever a morfologia de uma não-aderência de nadadeira peitoral ao crânio em uma fêmea de *Hypanus guttatus* (Myliobatiformes: Dasyatidae) capturada no entorno dos recifes amazônicos, no Pará – Brasil.

Material e Métodos

Em 20/02/2017 uma fêmea de *Hypanus guttatus* foi capturada como fauna acompanhante na pesca de parelha, no Pará, ao largo dos recifes amazônicos (1º07'59"S/ 47º51'28"W), em 45m de profundidade, e doado pelo Projeto "*Pró-pesca: pescando o conhecimento*" desenvolvido pelo Acervo Zoológico da Universidade Santa Cecília (AZUSC). Posteriormente a identificação taxonômica, baseada em Gomes *et al.* 2010 [9] e Last *et al*. 2016 [10], o exemplar anômalo foi avaliado macro morfologicamente e posteriormente radiografado. Foi fixado em formaldeído 10% e depositado na Coleção Científica Regional de Peixes da Costa da Mata Atlântica da Universidade Santa Cecília (AZUSC 7129).

Resultados

Medindo um comprimento total de 915mm e largura de disco de 302mm, o exemplar possui uma abertura que se estende do ápice rostral à terceira abertura branquial, no lado esquerdo (fig. 1A e B-i). Não há cicatriz ou qualquer outra marca que indique trauma.

No lado direito (fig. 1C-ii) e esquerdo (fig. 1C-iii), os seguimentos do propterígio encontram-se curvados. O propterígio esquerdo apresenta um maior espessamento em sua porção anterior (fig. 1C-iv), e uma leve convexão próximo a cintura escapular (fig. 1D-v), sendo esta articulação, com maior angulação e pequenas alterações morfológicas (fig. 1D-vi).

A margem da cápsula nasal esquerda (processo semelhante a um chifre) está ausente (fig.1C- vii). A cartilagem anteorbital esquerda (conecta-se ao propterígio e articula com a cápsula nasal) possui um maior espessamento e irregularidades ao longo do seu corpo (fig. 1D-viii).

ISSN: 2594-6153

Não foram verificadas outras alterações na cintura pélvica, mesopterígio (direito e esquerdo), metapterígios (direito e esquerdo), coluna vertebral, palatoquadrado, cartilagem de Meekel e cartilagem rostral.

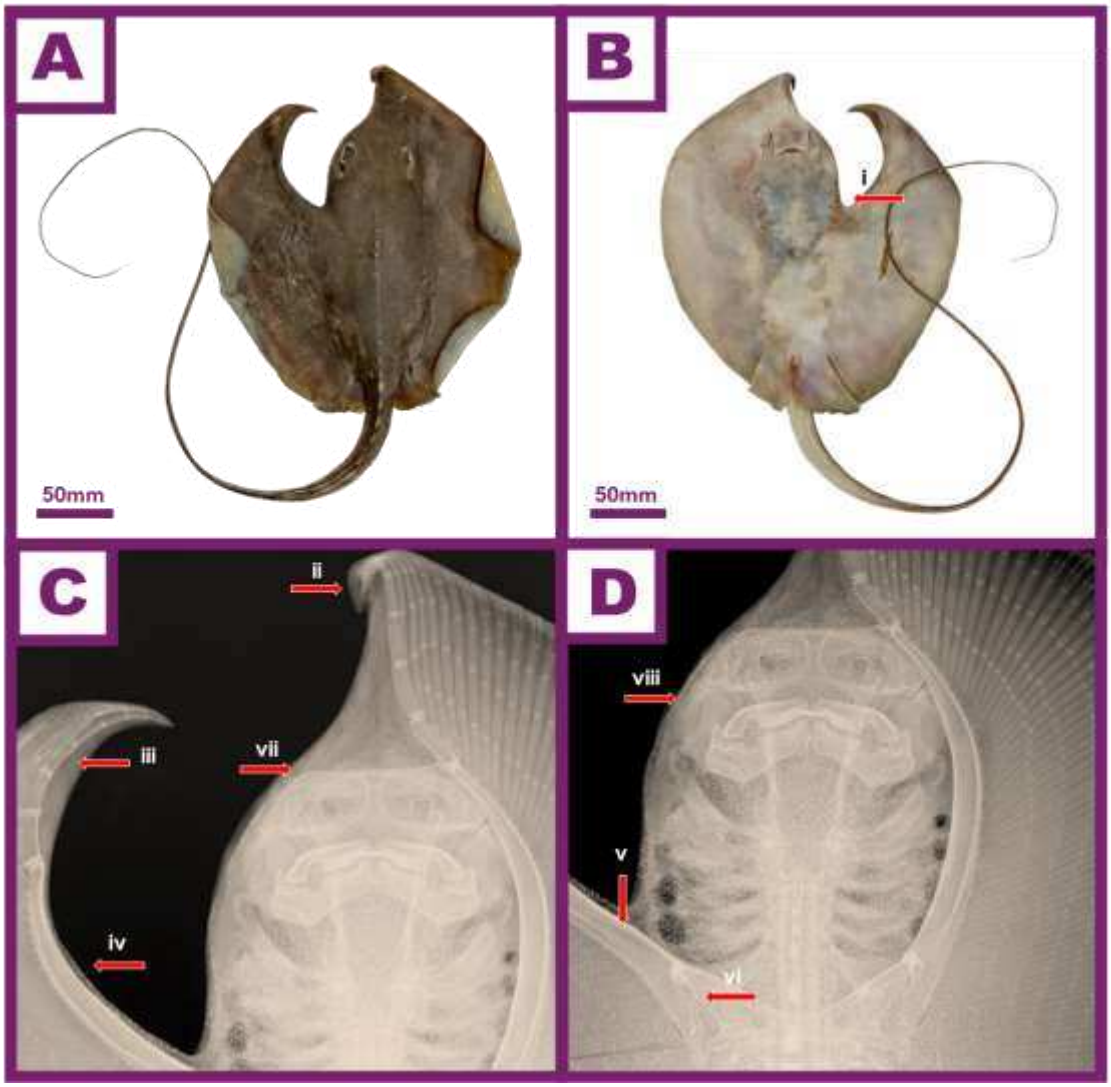

Figura 1. A – Exemplar (fêmea) anômalo de *H. guttatus* (AZUSC XXXX); B – (i) terceira fenda branquial; C – (ii) e (iii) seguimentos dos propterígios, (iv) espessamento do propterígio, (vii) margem da cápsula nasal; D – (v) propterígio convexo, (vi) articulação da cintura escapular com propterígio, (viii) cartilagem anteorbital espessada.

Discussão

Esta anomalia afeta diretamente as Ampolas de Lorenzini, comprometendo a capacidade do animal de captar sinais elétricos, então qualquer alteração na funcionalidade ou distribuição dessas estruturas pode ter impactos profundos em seu comportamento e ecologia [2]. A permanência dessa não fusão, pode estar associada à supressão ou não formação da cartilagem anteorbital [5]

ISSN: 2594-6153

A separação das nadadeiras peitorais da cabeça nos primeiros estágios do desenvolvimento embrionário é uma característica normal em raias, conhecida como "estágio de tubarão", que remete à condição ancestral [5,6]. A primeira deformidade em embrião de *H. guttatus* reportada na mesma região e ano [7] da captura do exemplar do presente estudo, demonstra que a deformidade ocorre nos primeiros estágios ontogenéticos [5]. Com base nesse primeiro registro [7] e no atual, sugere-se que uma mesma população tenha sido afetada, seja por mutação gênica natural [7], exposição materna a teratógenos ou deficiência nutricional grave na gestação [1-8]. Estudos demontraram que até 80% dos embriões em uma prole podem apresentar alterações morfológicas [11-12], sugerindo que a exposição a teratógenos durante o desenvolvimento pode ser um fator determinante nas malformações congênitas [1,7,11-13]. No entanto, a variabilidade individual na resposta a esses teratógenos pode ocorrer, apesar de todos os embriões estarem expostos às mesmas condições uterinas [11,12,14].

A exemplar do presente estudo, apresentava bom estado nutricional, assim como outro registro com a mesma deformidade [15], o que segure que tal anomalia não necessariamente afete suas funções biológicas.

Conclusões

A anomalia está relacionada a deformidades na cartilagem anterorbital, cápsula nasal, propterígio e seus segmentos. Contudo, os efeitos dessa anomalia acerca da fisiologia, incluindo os órgãos internos, e as causas exatas ainda são desconhecidos. Estudos detalhados em embriões com essas anomalias, que integrem informações genéticas e ecotoxicológicas, serão essenciais para identificar os fatores responsáveis por essas deformidades e os impactos na saúde das populações de raias.

Agradecimentos: os autores agradecem aos pescadores do “Pró-pesca: pescando o conhecimento” pela doação do exemplar.

Referências

1. Torres-Huerta AM, Meraz J, Carrasco-Bautista PE, Díaz-Carballido PL. Morphological abnormalities of round rays of the genus *Urotrygon* in the Gulf of Tehuantepec. Marine Biodiversity. 2016. 46(1): 309-315.
2. Ramírez-Hernandez A, Palacios-Barreto P, Gaitan-Espitia JD, Reyes F, Ramírez J. Morphological abnormality in the longnose stingray *Dasyatis guttata* (Myliobatiformes: Dasyatidae) in the Colombian Caribbean. Anat. Rec. 2011. 251: 417-430.
3. Escobar-Sánchez O, Galván-Magaña F, Downton-Hoffmann CA, Carrera-Fernández M, Alatorre-Ramírez VG. First record of a morphological abnormality in the longtail stingray *Dasyatis longa* (Myliobatiformes: Dasyatidae) in the Gulf of California, Mexico. Marine Biodiversity Records. 2009. 2: e26.

ISSN: 2594-6153

4. Suresh TV, Raffi SM. Pectoral fin anomalies in the long-tailed butterfly ray, *Gymnura poecilura* collected from Nagapattinam coastal waters, south-east coast of India. Marine Biodiversity Records. 2012. 5: e96.
5. Rosa RS, Gomes UL, Gadig OBF. Um caso de teratogenia na raia de água doce *Potamotrygon motoro* (Natterer in Muller e Henle, 1841) (Chondrichthyes: Potamotrygonidae). Revista Nordestina de Biologia. 1996. 11: 125-32.
6. Radcliffe L. A barn-door skate (*Raja stabuliformis*) with abnormal pectoral fins. Nat. Hist. 1928. 28: 58-63.
7. Schmid K, Andrade M, Machado F, Araujo J, Corrêa E, Giarrizzo T. Morphological abnormality in a Longnose Stingray *Hypanus guttatus* (Bloch & Schneider, 1801) (Myliobatiformes: Dasyatidae). Biota Neotropica. 2019. 19(4): e20190792.
8. Shepard TH, Miller JR, Marois M. Methods for detection of environmental agents that produce congenital defects. Proceedings of the Guadeloupe Conference sponsored by l'Institut de la Vie. *In*: Methods for detection of environmental agents that produce congenital defects. North-Holland Publishing Company. 1975.
9. Gomes UL, Signori CN, Gadig OBF, Santos HRS. Guia para identificação de tubarões e raias do Rio de Janeiro. Technical Books, Rio de Janeiro. 2010.
10. Last PR, White WT, Naylor G. Three new stingrays (Myliobatiformes: Dasyatidae) from the Indo-West Pacific. Zootaxa. 2016. 4147(4): 377-402.
11. Wosnick N, Takatsuka V, Mello AE, Dias J, Lubitz N, Azevedo VGD. Embryonic malformations in an offspring of the shortnose guitarfish. Brazilian Journal of Oceanography. 2019. 67: e19273.
12. Carmo WPDD, Fávaro LF. Teratogenic processes in an embryo without gills and low yolk absorption of *Zapteryx brevirostris* (Elasmobranchii: Rhinobatidae). Brazilian Journal of Oceanography. 2015. 63: 497–500.
13. Mnasri N, El-Kamel O, Boumaïza M, Bem-Amor MM, Reynaud C, Capapé C. Morphological abnormalities in two batoid species (Chondrichthyes) from northern Tunisian waters (central Mediterranean). Ann. Ser. Hist. Nat. 2010. 20: 181-190.
14. Bornatowski H, Abilhoa V. Record of an anomalous embryo of *Rhinobatos percellens* (Elasmobranchii: Rhinobatidae) in the southern coast of Brazil. Marine Biodiversity Records. 2009. 2: e36.
15. Batista BCC, Rotundo MM. Primeiro registro de não aderência de nadadeira peitoral em *Dasyatis hypostigma* (Myliobatiformes: Dasyatidae). Anais do Encontro Nacional de Pós-graduação 2022. 6(1): 72-77.