ISSN:2594-6153

A exposição ao tebuconazol remodela a estrutura da mucosa gástrica em ratos Wistar

Laís Adrielle de Oliveira Santos[1], Isabelly Cristina Correia dos Santos de Oliveira[1], Beatriz Soares Lopes[1], Lucas Vilas Boas Correia[2], Aparecida Marta Regina dos Santos Pereira[2], Regina Claudia Barbosa da Silva[2], Renata de Britto Mari[1]

[1]Universidade Estadual Paulista "Júlio de Mesquita Filho" (UNESP), São Vicente-SP, Brasil
[2]Universidade Federal de São Paulo (UNIFESP) – Santos-SP, Brasil

E-mail: lais.adrielle@unesp.br

Resumo: O tebuconazol (TEB) é um fungicida amplamente utilizado cuja exposição tem sido associada a efeitos tóxicos em diferentes tecidos. Este estudo avaliou alterações morfométricas na mucosa gástrica de ratos Wistar submetidos à exposição subcrônica ao TEB. Após 30 dias, observaram-se reduções nas dimensões das pregas gástricas, com efeitos mais pronunciados na região glandular. Os achados indicam que a mucosa gástrica constitui um potencial tecido-alvo dos efeitos do TEB.

Palavras-chave: Mucosa gástrica; histologia; toxicologia; tebuconazol, pesticida.

Tebuconazole exposure reshapes gastric mucosal structure in Wistar rats

Abstract: Tebuconazole (TEB) is a widely used fungicide, and exposure to it has been associated with toxic effects in various tissues. This study evaluated morphometric changes in the gastric mucosa of Wistar rats exposed to TEB subchronically. After 30 days, gastric fold dimensions decreased, with more pronounced effects in the glandular region. The findings indicate that the gastric mucosa is a potential target tissue for TEB effects.

Keywords: Gastric mucosa, histology, toxicology, tebuconazole, pesticide.

Introdução

O tebuconazol (TEB) é um fungicida triazol usado no manejo de doenças em várias culturas, é eficiente contra diversos fitopatógenos e possui ação sistêmica [1]. Sua atividade decorre da interferência na biossíntese de ergosterol, comprometendo o desenvolvimento fúngico e a germinação de esporos [1]. No entanto, sua ampla aplicação e propriedades físico-químicas facilitam seu transporte para ecossistemas aquáticos por meio do escoamento superficial [2]. Como resultado, resíduos de TEB são frequentemente detectados em matrizes ambientais e em alimentos, o que gera preocupação quanto aos riscos à saúde [2].

Estudos toxicológicos mostram que o TEB afeta diversos sistemas biológicos, como o hepático [3], o renal [4], o cardiovascular [5], o nervoso [6] e o reprodutivo [7], com mecanismos associados ao desequilíbrio *redox* e à morte celular [4]. A exposição também altera

o metabolismo, a sinalização hormonal, causa dano genético e modifica a regulação transcricional [1].

O trato gastrointestinal é uma importante interface entre o organismo e substâncias exógenas, com o estômago desempenhando um papel crucial no armazenamento e no processamento mecânico e químico do conteúdo ingerido [8]. Em ratos Wistar, a mucosa gástrica possui duas regiões distintas, glandular e aglandular, separadas por uma margem pregueada [9]. A região aglandular apresenta epitélio pavimentoso estratificado queratinizado, enquanto a região glandular apresenta organização especializada e atividade secretora [8,9]. Essas diferenças reforçam a necessidade de estudar ambos os compartimentos na investigação de respostas gástricas a xenobióticos.

Embora os efeitos sistêmicos do TEB tenham sido descritos, suas repercussões na mucosa gástrica ainda são pouco compreendidas. Isso é importante, pois o trato gastrointestinal é uma das primeiras interfaces do organismo com o composto e participa de sua absorção e de sua dispersão sistêmica [10]. Investigar a organização morfológica das regiões glandulares e aglandulares, bem como os componentes mucosos, pode ampliar a compreensão das respostas do tecido gástrico à exposição ao TEB. Essas alterações podem ajudar a identificar a mucosa gástrica como um tecido potencialmente suscetível aos efeitos do fungicida.

Objetivo: O presente estudo tem como objetivo avaliar os efeitos da exposição subcrônica ao tebuconazol sobre a mucosa gástrica de ratos Wistar, por meio da análise morfométrica das regiões glandular e aglandular.

Material e Métodos

Foi conduzido um protocolo de exposição subcrônica com ratos Wistar machos, distribuídos em cinco grupos (n=5): controle água (CA), controle óleo de milho (CM) e dois grupos expostos ao tebuconazol (TEB) nas doses de 10 e 20 mg/kg/dia (E-10, E-20). A exposição durou 30 dias, com doses baseadas no NOAEL. Após, amostras do estômago foram coletadas, fixadas em formalina a 10% e em álcool a 70% para processamento histológico. Foram realizados cortes semi-seriados de 5 µm em micrótomo, com espaçamento de 150 µm entre eles, e as lâminas foram coradas com hematoxilina e eosina (HE) para análises morfométricas.

Foram selecionadas três pregas gástricas representativas de cada região, glandular e aglandular, a partir de cortes histológicos de cada animal, totalizando 9 pregas de cada região por animal. As estruturas foram fotografadas com uma câmera digital Moticam acoplada ao

microscópio óptico, utilizando o *software* Motic Image®. Posteriormente, as imagens foram analisadas no software ImageJ, no qual foram mensurados o comprimento e a largura das pregas gástricas. Para cada parâmetro, foi calculada a média das 9 mensurações de cada animal.

Resultados

A exposição ao TEB promoveu alterações morfométricas distintas entre as regiões glandular e aglandular do estômago (Figura 1). Na região glandular, houve efeito significativo sobre o comprimento das pregas ($F_{3,16} = 22,06$; $p < 0,001$), com redução nos grupos E-10 e E-20 em relação aos controles CA e CM, sem diferença entre as duas doses de TEB (Figura 1ª). A largura das pregas glandulares também foi significativamente afetada ($F_{3,16} = 26,40$; $p < 0,001$); entretanto, nesse parâmetro, a redução foi restrita ao grupo E-20, que apresentou valores inferiores aos dos grupos CA, CM e E-10 (Figura 1B).

Na região aglandular, o comprimento das pregas não diferiu significativamente entre os grupos ($F_{3,16} = 1,85$; $p = 0,179$; Figura 1C). Em contraste, houve efeito significativo sobre a largura ($F_{3,16} = 9,50$; $p < 0,001$), sendo observados menores valores no grupo E-20 em comparação aos controles CA e CM, enquanto E-10 apresentou redução apenas em relação ao CM (Figura 1D).

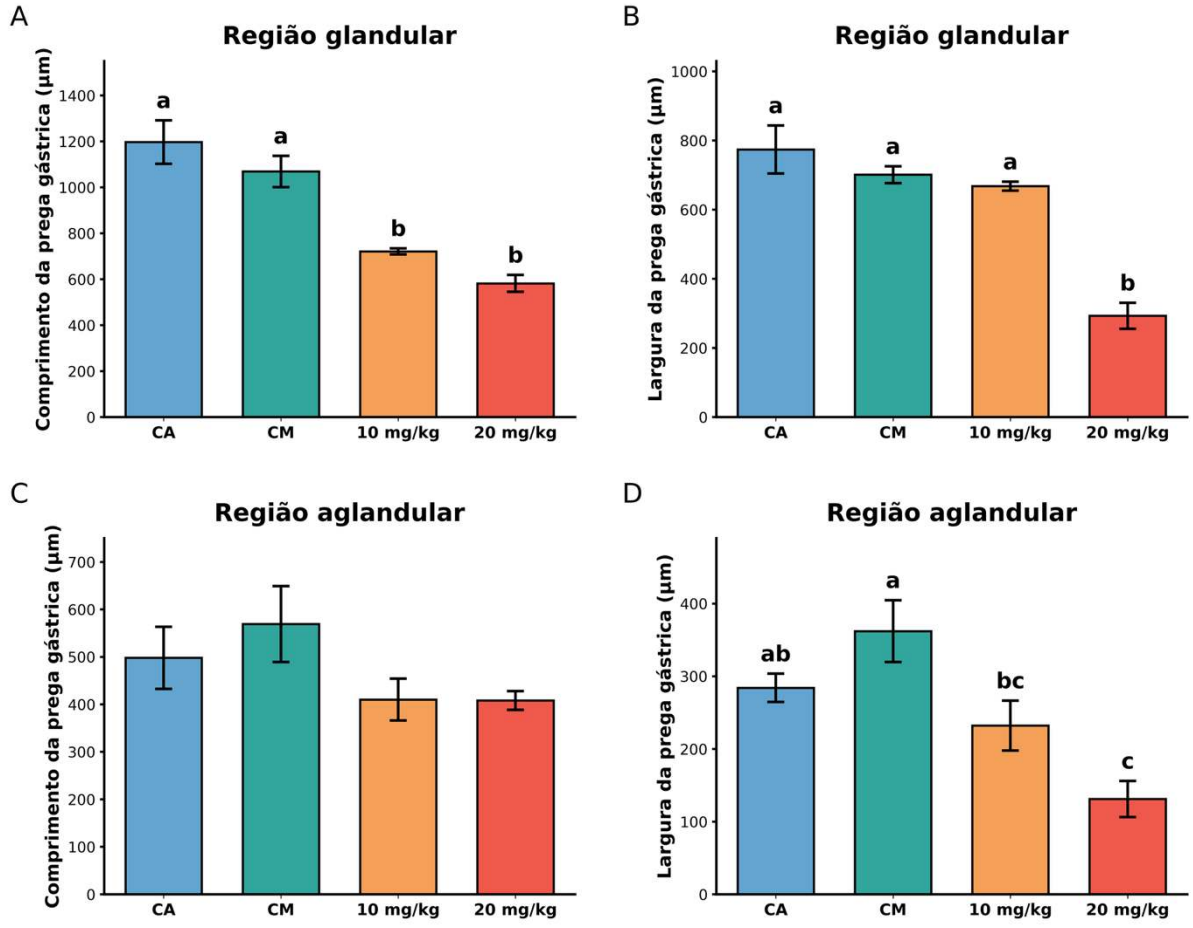

Figura 1. Morfometria das pregas gástricas de ratos Wistar expostos ao tebuconazol (TEB) por 30 dias. (A) Comprimento e (B) largura das pregas da região glandular; (C) comprimento e (D) largura das pregas da região aglandular.

Discussão

Os resultados demonstram que a exposição subcrônica ao TEB promove alterações na arquitetura gástrica, cuja magnitude varia entre as regiões glandular e aglandular. Na região glandular, as doses de 10 e 20 mg/kg reduziram o comprimento das pregas, enquanto a diminuição da largura foi observada apenas nos animais expostos à dose de 20 mg/kg, indicando que diferentes componentes da estrutura gástrica respondem de maneira distinta à exposição. Alterações morfológicas induzidas pelo TEB também têm sido observadas em outros tecidos glandulares. Na glândula parótida de ratos expostos ao fungicida, foram relatadas desorganização do parênquima, vacuolização citoplasmática e infiltração inflamatória, acompanhadas de alterações em marcadores associados ao remodelamento epitelial [11]. Esses achados, em conjunto, reforçam a capacidade do TEB de comprometer a organização estrutural de tecidos glandulares.

A resposta diferencial entre as regiões glandular e aglandular pode estar relacionada às particularidades morfofuncionais desses compartimentos. Considerando as diferenças histológicas entre esses compartimentos, os resultados sugerem uma resposta seletiva regional da arquitetura gástrica ao fungicida. A redução das dimensões das pregas glandulares pode ser particularmente relevante, uma vez que a integridade estrutural da mucosa está intimamente relacionada à manutenção das funções secretoras e dos mecanismos de proteção da superfície gástrica [8-10].

Alterações quantitativas da arquitetura gástrica também têm sido descritas após exposição a outros xenobióticos. Em ratos Wistar expostos à acrilamida, foram observadas modificações histológicas e quantitativas na mucosa gástrica, acompanhadas de alterações degenerativas e inflamatórias, relacionadas à intensidade da exposição [12]. Esses achados demonstram que a organização morfométrica da mucosa pode constituir um parâmetro sensível às alterações teciduais induzidas por agentes químicos e, nesse contexto, reforçam a relevância das reduções observadas nas dimensões das pregas gástricas após exposição ao TEB.

Conclusões

A exposição ao tebuconazol causou alterações na mucosa gástrica de ratos Wistar, com respostas distintas nas regiões glandular e aglandular. Na região glandular, houve redução do

comprimento das pregas nas doses de 10 e 20 mg/kg e da largura na dose de 20 mg/kg. Na região aglandular, as alterações limitaram-se à largura das pregas. Esses resultados mostram que o TEB modifica a arquitetura gástrica de forma regional e dependente do parâmetro, indicando que a mucosa gástrica é um potencial tecido-alvo de seus efeitos tóxicos.

Agradecimentos: O(s) autor(es) de Oliveira, I. C. C. S., Lopes, B. S., Mari, R. B. agradecem o apoio dado pela Agência de Fomento FAPESP durante o desenvolvimento deste estudo (#2024/03879-8; #2024/06551-3; #2023/02394-8), e a autora De Oliveira Santos, L. A. agradece a bolsa de doutoramento CAPES (#88887.250407/2026-00).

Referências

1. Dong B. A comprehensive review on toxicological mechanisms and transformation products of tebuconazole: insights on pesticide management. Sci Total Environ. 2024;908:168264.
2. Zhang Q, Hua X, Yang Y, Yin W, Tian M, Shi H, et al. Stereoselective degradation of flutriafol and tebuconazole in grape. Environ Sci Pollut Res Int. 2015;22(6):4350-8.
3. Li S, Jiang Y, Sun Q, Coffin S, Chen L, Qiao K, et al. Tebuconazole induced oxidative stress related hepatotoxicity in adult and larval zebrafish (*Danio rerio*). Chemosphere. 2020;241:125129.
4. Ben Othmène Y, Hamdi H, Salem IB, Annabi E, Amara I, Neffati F, et al. Oxidative stress, DNA damage and apoptosis induced by tebuconazole in the kidney of male Wistar rat. Chem Biol Interact. 2020;330:109114.
5. Ben Othmène Y, Hamdi H, Amara I, Abid-Essefi S. Tebuconazole induced oxidative stress and histopathological alterations in adult rat heart. Pestic Biochem Physiol. 2020;170:104671.
6. Ismail OI, Hassanin HM. Ameliorative effects of gallic acid on tebuconazole-induced adverse effects in the cerebellum of adult albino rats: histopathological and immunohistochemical evidence. Ultrastruct Pathol. 2024;48(5):351-66.
7. Taxvig C, Hass U, Axelstad M, Dalgaard M, Boberg J, Andeasen HR, et al. Endocrine-disrupting activities in vivo of the fungicides tebuconazole and epoxiconazole. Toxicol Sci. 2007;100(2):464-73.
8. Nolte T, Brander-Weber P, Dangler C, Deschl U, Elwell MR, Greaves P, et al. Nonproliferative and proliferative lesions of the gastrointestinal tract, pancreas and salivary glands of the rat and mouse. J Toxicol Pathol. 2016;29(1 Suppl):1S-125S.
9. Carvalho CA, Fernandes KM, Matta SLP, Fonseca CC, Pinto R, Oliveira LL. Aspectos macroscópicos e histológicos da mucosa gástrica de ratos Wistar e sua utilização em modelo de úlceras gástricas. Arch Vet Sci. 2011;16(1):44-53.
10. Jónsdóttir SO, Reffstrup TK, Petersen A, Nielsen E. Physiologically based toxicokinetic models of tebuconazole and application in human risk assessment. Chem Res Toxicol. 2016;29(5):715-34.
11. Aguiar GC, Avanci LDS, de Souza DV, Correia LVB, Silva RCBD, de Oliveira F, et al. Tebuconazole toxicity in the parotid gland of adolescent rats. J Biochem Mol Toxicol. 2026;40(4):e70833.
12. Sabo IJR, Lakic TZ, Capo ID, Andrejic-Visnjic BM, Matavulj M, Djolai MA. Effects of acute oral exposure to acrylamide on histological structures of the stomach in Wistar rats. Int J Morphol. 2021;39(4):963-9.