ROTURA DO MÚSCULO OBTURADOR EXTERNO – UMA LESÃO RARA

Marcio Luís Duarte[1], Élcio Roberto Duarte[2]

recebido em 23/04/2019
aceito em 23/07/2019

[1] WEBIMAGEM
[2] Hospital Irmã Dulce

Autor para correspondência: marcioluisduarte@gmail.com

RESUMO: O músculo obturador externo é um rotador externo do quadril que recobre a superfície externa da parede anterior da pelve, originando-se do forame obturador, do ramo púbico, do ramo do isquium e da membrana obturatória. A lesão externa do músculo obturador é uma causa rara de dor no quadril. O diagnóstico é atrasado até a realização da ressonância magnética, já que outras investigações são não-contributivas. A raridade desse diagnóstico na literatura pode ser devido ao diagnóstico equivocado, à sutileza dos achados de imagem e à falta de conhecimento do radiologista intérprete. Os radiologistas devem estar familiarizados com a anatomia complexa da articulação do quadril e lesões específicas ao redor do quadril.

PALAVRAS-CHAVE: Quadril; Ruptura; músculos; Imagem por Ressonância Magnética

ABSTRACT: Obturator externus muscle is an external rotator of the hip that covers the outer surface of the anterior wall of the pelvis, arising from the obturator foramen, the pubic ramus, the ramus of the isquium and from the obturator membrane. Obturator externus injury is a rare cause of hip pain. Diagnosis is delayed until MRI, as other investigations are non-contributory. The rarity of this diagnosis in literature may be due to mistaken diagnosis, subtleness of imaging findings and lack of knowledge by the interpreting radiologist. Radiologists should be familiar with the complex anatomy of hip joint and specific injuries around hip.

KEYWORDS: Hip; Rupture; Muscles; Magnetic Resonance Imaging

1. INTRODUÇÃO

A ressonância magnética têm um papel importante na detecção e caracterização de condições patológicas do músculo esquelético que causam alterações na intensidade do sinal muscular.[1,2] Existem muitas condições que podem afetar a intensidade do sinal muscular, tais como condições inflamatórias, infecciosas, traumáticas, neurológicas, neoplásicas e iatrogênicas.[1,2]

As lesões miotendinosas são induzidas por trauma indireto por estiramento ou tensão excessiva – geralmente são o resultado de um único evento traumático importante.[3] Lesões por esforço afetam a junção miotendínea, que é o ponto mais fraco da unidade musculotendínea.[3] É importante ter em mente que a junção miotendínea realmente se estende por uma grande distância dentro do ventre muscular.[3]

2. RELATO DO CASO

Mulher de 64 anos com dor súbita no quadril esquerdo após se levantar da cadeira. Refere piora da dor com limitação funcional importante após 10 dias. Nega pratica esportiva, cirurgias e traumas anteriores. Refere apenas, tratamento para hipertensão arterial com atenolol. Exame físico com avaliação prejudicada devido a dor.

A ressonância magnética (RM) demonstrou fratura do púbis esquerdo com discreto desalinhamento e edema, além de ruptura do músculo obturador externo, afetando cerca de 50% de sua espessura e sua inserção púbica, apresentando, também, hematoma intramuscular além de edema dos músculos adutores. A paciente foi encaminhada ao ortopedista que orientou o tratamento conservador das lesões.

3. DISCUSSÃO

As contusões musculares são causadas por um trauma direto.[1] A RM revela edema no local da lesão, freqüentemente devido a hemorragia intersticial.[1] Contusões mais graves podem conter hematomas e, assim, revelar uma lesão em massa, além de edema.[1]

A distensão muscular é uma lesão da junção musculotendinosa causada por contração muscular excessivamente forte ocorrendo mais freqüentemente em músculos que atravessam duas articulações e, quando grave contêm coleções líquidas, como

hematomas, e podem conter fibras musculares grosseiramente interrompidas e, portanto, podem mostrar características semelhantes à massa na ressonância magnética, além do edema muscular.[1] O contraste de gadolínio pode se difundir lentamente em um espaço preenchido com líquido, como um abscesso ou hematoma.[1]

O hematoma intramuscular pode mimetizar um abscesso intramuscular ou mionecrose na RM, uma vez que todas essas lesões podem conter um nível líquido-líquido e demonstrar edema e realce muscular circundante.[1] A presença de produtos de degradação do sangue, resultando em aumento da intensidade do sinal nas imagens ponderadas em T1 (metemoglobina) ou um sinal de baixa intensidade de sinal com todas as seqüências (hemossiderina) pode sugerir o diagnóstico de hematoma intramuscular.[1]

O músculo obturador externo é um rotador externo do quadril que recobre a superfície externa da parede anterior da pelve, originando-se do forame obturador, do ramo púbico, do ramo do isquium e da membrana obturatória.[4,5,6] As fibras convergem para formar um tendão que passa posteriormente ao colo do fêmur para se inserir na fossa trocantérica do fêmur.[4,5,6] O músculo é suprido pelo ramo posterior do nervo obturador.[4,5,6]

A lesão externa do músculo obturador é uma causa rara de dor no quadril.[5] O diagnóstico é atrasado até a realização da ressonância magnética, já que outras investigações são não-contributivas.[5] Nas imagens ponderadas em T2, uma rotura do músculo obturador externo deve mostrar edema medial ao trocanter maior, enquanto uma ruptura do quadrado femoral tem edema posterior ao trocanter menor.[5]

A raridade desse diagnóstico na literatura pode ser devido ao diagnóstico equivocado, à sutileza dos achados de imagem e à falta de conhecimento do radiologista intérprete.[5] Os radiologistas devem estar familiarizados com a anatomia complexa da articulação do quadril e lesões específicas ao redor do quadril.[5]

4. CONCLUSÃO

É importante avaliar cuidadosamente os músculos da rotação externa do quadril na ressonância magnética. Os radiologistas devem estar cientes da entidade da rotura do músculo obturador externo para fazer um diagnóstico adequado, que pode ser insuspeito clinicamente.

5. REFERÊNCIAS

1. May DA, Disler DG, Jones EA, Balkissoon AA, Manaster BJ. Abnormal signal intensity in skeletal muscle at MR imaging: patterns, pearls, and pitfalls. Radiographics. 2000 Oct;20 Spec No:S295-315.
2. Bencardino JT, Kassarjian A, Palmer WE. Magnetic resonance imaging of the hip: sports-related injuries. Top Magn Reson Imaging. 2003 Apr;14(2):145-60.
3. Robinson G, Hine AL, Richards PJ, Heron CW. MRI abnormalities of the external rotator muscles of the hip. Clin Radiol. 2005 Mar;60(3):401-6.
4. Prasad V, Krishnan J. MRI of obturator externus tear: A rare cause of hip pain. Journal of Evidence Based Medicine and Healthcare 03/2015; 2(11):1714-1716.
5. Khodaee M, Jones D, Spittler J. Obturator internus and obturator externus strain in a high school quarterback. Asian J Sports Med. 2015 Sep;6(3):e23481.
6. Theodorou DJ, Theodorou SJ, Kakitsubata Y. Skeletal muscle disease: patterns of MRI appearances. Br J Radiol. 2012 Dec;85(1020):e1298-308.

6. FIGURAS E LEGENDAS:

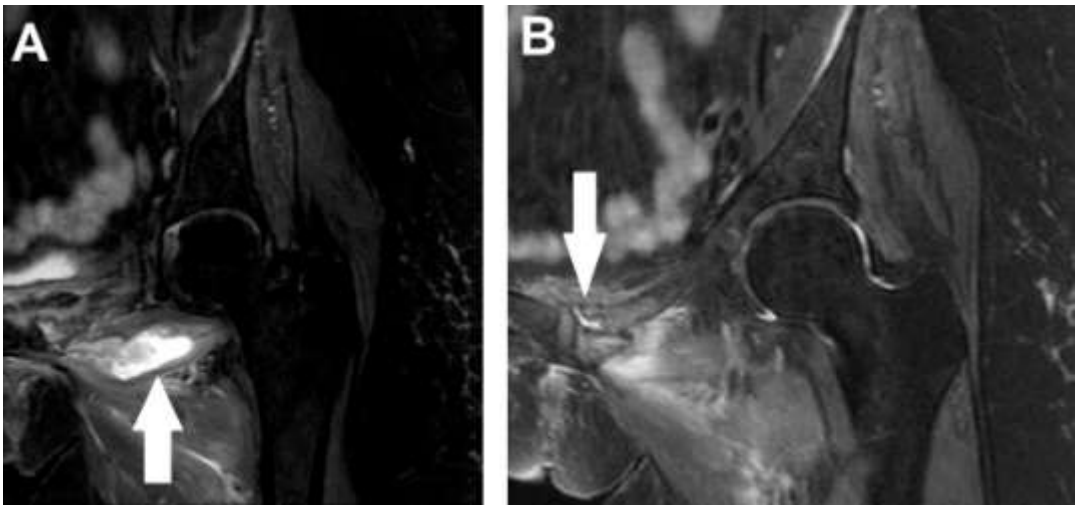

Figura 1: RM no corte coronal na sequência T1 SPIR em A e B demonstrando em rotura em cerca de 50% do músculo obturador externo com hematoma intramuscular (seta branca) e em B fratura do púbis esquerdo com discreto desalinhamento e edema (seta branca).

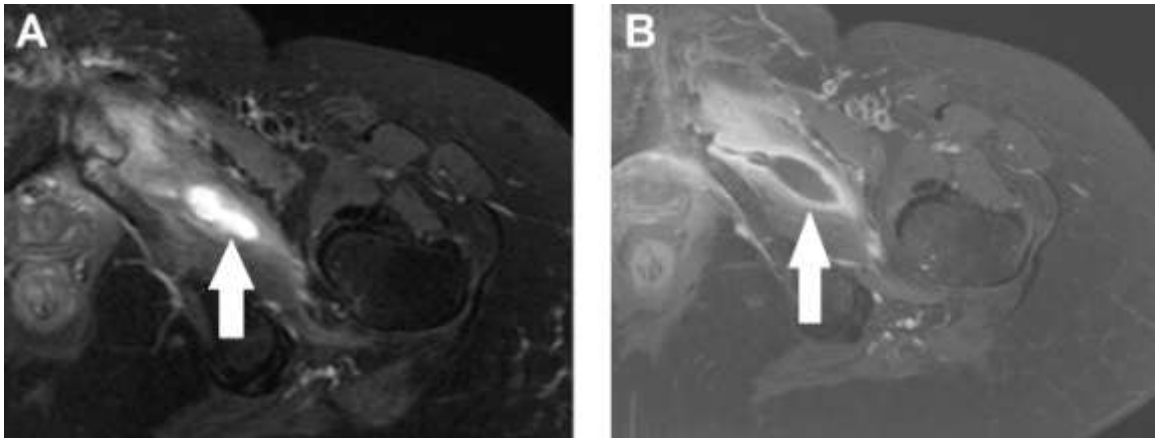

Figura 2: RM no corte axial na sequência T2 SPIR sem contraste em A e na sequência T1 SPIR com contraste em B demonstrando rotura em cerca de 50% músculo obturador externo com hematoma intramuscular e realce do edema muscular pelo contraste.