Úlcera Aórtica Rota (Case Report)

Heloisa Mandolini Silva, Juliana Gonçalves, Helmgton José Brito de Souza, Flávio José Dutra de Moura, Giuseppe Cesare Gatto, William da Costa, Marcello Romiti

Autor para correspondência: marcello.romiti@angiocorpore.com.br

Resumo:

Introdução: A úlcera penetrante aterosclerótica (UPA) é uma condição patológica que se caracteriza pela formação de uma lesão ulcerativa na parede da aorta.

Relato do caso: UPA apresentado para paciente feminino 78 anos hipertensa, diabética, cardiopata, antecedente de neoplasia maligna da mama.

Relato do Procedimento: Punção por técnica de Seldinger da artéria femoral para procedimento de correção.

Conclusão: As intervenções minimamente invasivas têm ganhado espaço nas últimas décadas, sendo a técnica endovascular com implante de endoprótese a mais utilizada para correção de úlceras aórticas.

Abstract:

Introduction: Atherosclerotic penetrating ulcer (PAU) is a pathological condition characterized by the formation of an ulcerative lesion in the aortic wall.

Case report: UPA presented to a 78-year-old female patient with hypertension, diabetes, heart disease, and a history of malignant breast neoplasia.

Report of the Procedure: Puncture using the Seldinger technique of the femoral artery for the correction procedure.

Conclusion: Minimally invasive interventions have gained ground in recent decades, with the endovascular technique with endoprosthesis implantation being the most used for correcting aortic ulcers.

INTRODUÇÃO

A úlcera penetrante aterosclerótica (UPA) é uma condição patológica que se caracteriza pela formação de uma lesão ulcerativa na parede da aorta iniciando-se pela camada intima e progredindo para lâmina elástica e camada média (Oderich, G. S et al, 2019). A UPA compõe a “síndrome aórtica aguda” (SAA), juntamente com a

dissecção aórtica, o hematoma intramural (HIM) e o trauma de aorta com laceração da íntima (Nienaber, C. A et al, 2012) Se trata de uma condição rara, porém, potencialmente fatal, devido suas complicações. Com a penetração do sangue entre a camada média e a adventícia pode causar hematoma intramural e dissecção aórtica, degeneração aneurismática sacular, pseudoaneurisma adventicial e, em casos mais graves a ruptura desta última camada, portanto à ruptura da aorta (Patatas, K, 2012). Este trabalho tem como objetivo relatar o caso de um pseudoaneurisma adventicial em consequência de úlcera aórtica rota tamponada com tratamento endovascular.

RELATO DE CASO

Paciente sexo feminino 78 anos, hipertensa, diabética, cardiopata, antecedente de neoplasia maligna da mama submetida previamente a quadrantectomia, colecistectomia por colelitíase, nega tabagismo, em uso contínuo de Escitalopram, anastrazol, rosuvastatina, metformina, olmesartana, anlodipino, metoprolol, espironolactona, metildopa, clopidogrel, vitamina D, pantoprazol. Encaminhada ambulatorialmente com diagnóstico de aneurisma sacular de Aorta.

Paciente sem queixas álgicas abdominais ou torácicas, apresentava-se em bom estado geral, corada, hidratada, normotensa, eupneica, realizou tomografia de abdome com contraste devido acompanhamento oncológico com achado: Dilatação sacular de 35x23x21 cm de diâmetro na parede anterolateral esquerda da aorta abdominal infrarrenal, distando 22mm da bifurcação, trombosado, com pequena ulceração medindo 4,5mm (Imagem 1 e 2). Artérias ilíacas pérvias e sem estenoses, com laudo de aneurisma sacular. O exame foi avaliado pela equipe notando-se que se tratava de fato de úlcera aórtica, com formação de pseudoaneurisma. Sendo optado por intervenção endovascular.

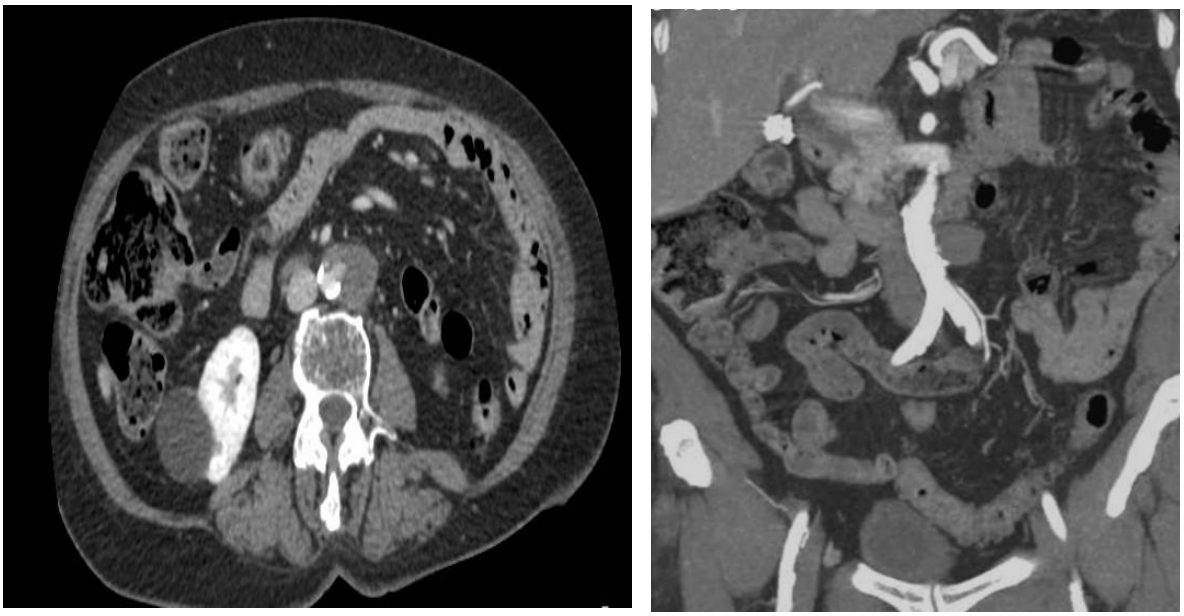

Imagem 1 e 2 – Tomografia de Abdome com Contraste

DESCRIÇÃO DO PROCEDIMENTO

Punção por técnica de Seldinger da artéria femoral comum bilateralmente com passagem de introdutor 6F. Passagem de fio guia hidrofílico 0,035"x260cm + cateter pigtail centimetrado 5fr em artéria femoral comum direita + aquisição de imagem sob fluoroscopia. Aorta abdominal pérvia, apresentando estenose de aorta infrarrenal associado a borramento posterior em região distal sugestivo de sangramento (Imagem 3)

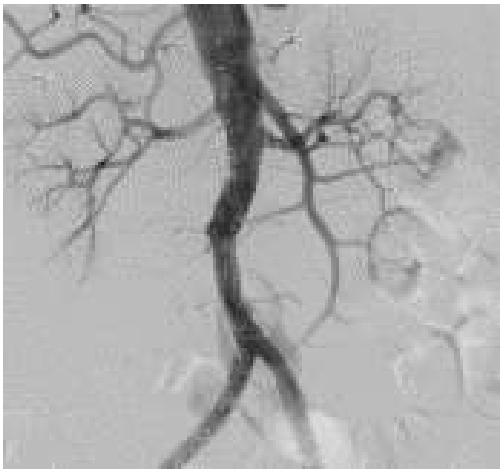

Imagem 3 – Aorta Abdominal Pérvia

Artérias ilíacas comum direita e esquerda pérvias. Artérias renais pérvias.Troca do introdutor 6f por 10 F em acesso femoral esquerdo. Realizado troca de fio guia hidrofílico 0,035" por fio Lunderquist 0,035"x 260cm em acesso femoral direito. Retirado introdutor 6F de acesso femoral direito. Passagem de stent balão expansível Advanta V12 12x61 mm liberado em região de aorta distal (Imagem 4).



Imagem 4 – Stent Balão Expansível

Realizada arteriografia de controle demonstrando acomodação incompleta em porção médio-proximal do stent (Imagem 5). Optado por novo balonamento com cateter balão MaxiLD 15x40mm (Imagem 6).

Controle angiográfico satisfatório (Imagem 7). Utilizado oclusor de vaso Proglide 6F (Perclose) para selamento das punções femorais. Sendo necessário uso de 2 unidades para selamento adequado.

Imagem 5 – Arteriografia de Controle



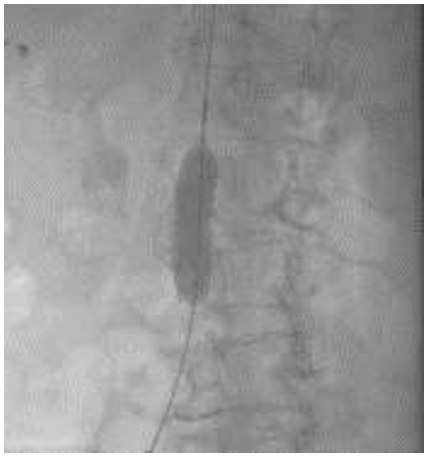

Imagem 6 – Balonamento com Cateter



Imagem 7 – Controle Angiográfico

3 DISCUSSÃO

A úlcera aórtica é uma condição rara, correspondendo a 2,3 a 7,6% das síndromes aórticas agudas, sendo a úlceras aórticas da aorta abdominal mais raras que as da aorta torácica descendente, com incidência de 17,3% e 82,7% respectivamente (GEORGIADIS, George S. et al).

Os principais fatores de risco são hipertensão arterial, tabagismo e idade avançada. O diagnóstico da úlcera aórtica pode ser desafiador devido à sua sintomatologia inespecífica. Atualmente, a tomografia computadorizada é o exame de escolha para o diagnóstico de úlcera aórtica, permitindo uma detecção precoce da condição (PAULS, S. et al, 2006).

O tratamento da úlcera aórtica depende da extensão e da localização da lesão e pode incluir a terapia medicamentosa, o controle dos fatores de risco, a cirurgia ou a intervenção endovascular (Oderich, G. S et al, 2019).

O tratamento clínico das úlceras aórticas incluem o controle da hipertensão arterial, cessar tabagismo e controle dos demais fatores de risco associados. A indicação de intervenção cirurgia ou endovascular para úlceras aórticas são: dor refratária, sinais de ruptura, crescimento acelerado da ulcera associado a hematoma mural ou derrame pleural. Em úlceras assintomáticas sugere-se que se proponha intervenção quando houver diâmetro maior que 20mm ou profundidade maior que 10mm, pelo maior risco de complicações (ERBEL, R. et al, 2014).

Quando indicado intervenção as opções são a cirurgia convencional com exclusão do segmento acometido e substituição por enxerto ou por técnica endovascular com implante de endoprótese. O tratamento endovascular de patologias aórticas tem apresentado menores riscos perioperatórios e menor período de internação em comparação as cirurgias convencionais, apresenta também baixas taxas de endoleak e complicações com necessidade de reparo cirúrgico, além disso o índice de falha terapêutica em 12 meses entre os dois tratamentos não apresenta diferença significativa. (GEORGIADIS, George S. et al.).

CONCLUSÃO

A úlcera aórtica infrarrenal é uma condição rara, de sintomatologia inespecífica, sendo a tomografia computadorizada uma grande aliada no seu diagnóstico. O tratamento clínico exclusivo é uma opção para quadros sem complicações, porém em quadros com ruptura e formação de pseudoaneurisma a intervenção se faz necessária.

As intervenções minimamente invasivas têm ganhado espaço nas últimas décadas, sendo a técnica endovascular com implante de endoprótese a mais utilizada para correção de úlceras aórticas.

REFERÊNCIAS

1 ODERICH, Gustavo S. et al. Penetrating aortic ulcer and intramural hematoma. CardioVascular and Interventional Radiology, v. 42, p. 321-334, 2019.

2 NIENABER, Christoph A.; POWELL, Janet T. Management of acute aortic syndromes. European heart journal, v. 33, n. 1, p. 26-35, 2012.

3 PATATAS, K.; SHRIVASTAVA, V.; ETTLES, D. F. Penetrating atherosclerotic ulcer of the aorta: a continuing debate. Clinical Radiology, v. 68, n. 8, p. 753-759, 2013.

4 GEORGIADIS, George S. et al. Surgical or endovascular therapy of abdominal penetrating aortic ulcers and their natural history: a systematic review. Journal of Vascular and Interventional Radiology, v. 24, n. 10, p. 1437-1449. e3, 2013.

5 PAULS, S. et al. Endovascular repair of symptomatic penetrating atherosclerotic ulcer of the thoracic aorta. European journal of vascular and endovascular surgery, v. 34, n. 1, p. 66-73, 2007.

6 ERBEL, R. et al. ESC Committee for Practice Guidelines. 2014 ESC Guidelines on the diagnosis and treatment of aortic diseases: Document covering acute and chronic aortic diseases of the thoracic and abdominal aorta of the adult. The Task Force for the Diagnosis and Treatment of Aortic Diseases of the European Society of Cardiology (ESC). **Eur Heart J**, v. 35, n. 41, p. 2873-2926, 2014.

7 PIFFARETTI, Gabriele et al. Endovascular repair of abdominal infrarenal penetrating aortic ulcers: a prospective observational study. International Journal of Surgery, v. 5, n. 3, p. 172-175, 2007.